Zentrum für Pränataldiagnostik

KINDERWUNSCH DORTMUND SIEGEN DORSTEN WUPPERTAL
STANDORT DORSTEN UND
PRÄNATALMEDIZIN DORSTEN

8. Rheiner Symposium für Gynäkologie und Perinatalmedizin

RAN ANS FETALE HERZ Th. v. Ostrowski

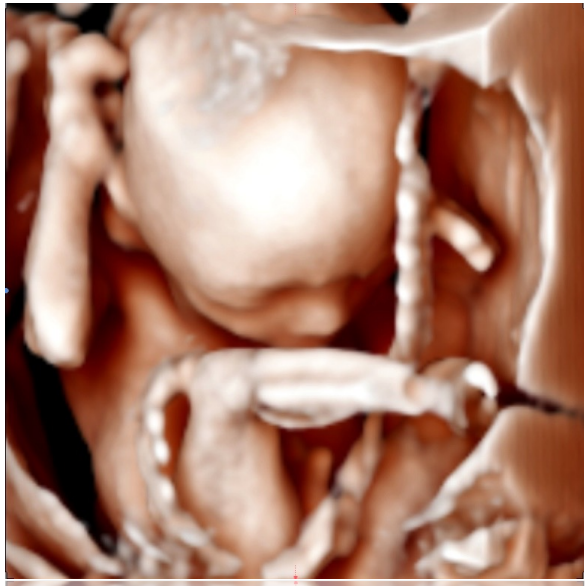

Ran ans fetale Herz – Basisdiagnostik in der Praxis

Dr. med. Thomas von Ostrowski

Inzidenz von **5–8/1000** Lebendgeborene

Prävalenz **a**ngeborener Herzfehler bei **N**eugeborenen in
Deutschland
01. Juli 2006 bis 30 Juni 2007

Geburten: n = 669298
Herzfehler: n = 7251 = **1,08 %**

Bernier PL, Stefanescu A, Samoukovic G, Tchervenkov CI. The challenge of congenital heart disease worldwide: epidemiologic and demographic facts. Semin Thorac Cardiovasc Surg Pediatr Card Surg Annu 2010; 13: 26–34.

Van Der Linde D, Konings EE, Slager MA, et al. Birth prevalence of congenital heart disease worldwide: a systematic review and meta-analysis. *J Am Coll Cardiol 2011*;58(21):2241-7.

G. Schwedler, A. Lindinger, P.E. Lange, U. Sax, J. Olchvary, B. Peters, U. Bauer, H-W. Hense: Frequency and spectrum of congenital heart defects among life births in Germany. Clin Res Cardiol 2011; 100:1111-7.

Mild congenital heart defects (CHD)
Ventricular septal defect (small or muscular)
Atrial septal defect
Persistent arterial duct
Pulmonary valve stenosis
Others

60 %

Moderate CHD
Ventricular septal defect (all others)
Atrioventricular septal defect
Aortic valve stenosis
Coarctation of aorta
Partial anomalous pulmonary venous connection
Others

27 %

Severe CHD
Single ventricle (all types)
Tetralogy of Fallot
Pulmonary atresia with ventricular septal defect
Pulmonary atresia with intact ventricular septum
Double outlet right ventricle
Complete transposition of the great arteries
Congenitally corrected transposition of the great arteries
Truncus arteriosus communis
Interrupted aortic arch
Total anomalous pulmonary venous connection Ebstein's malformation
Others

12 %

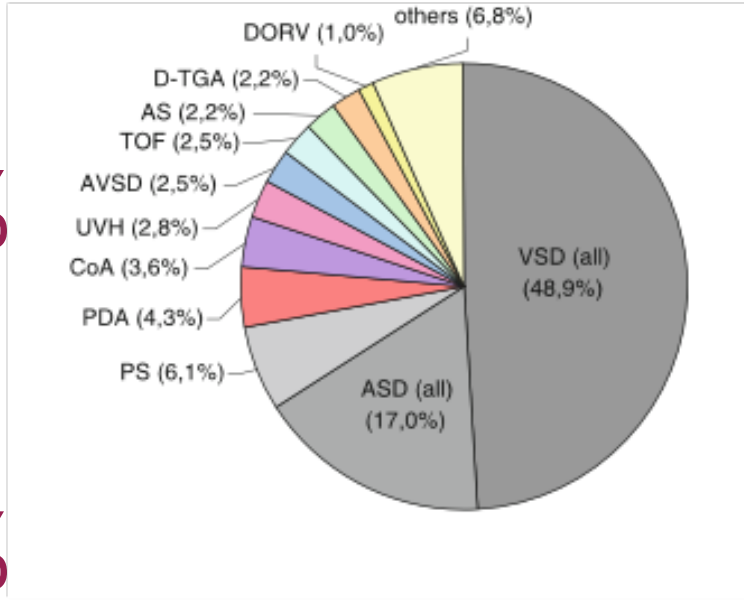

G. Schwedler, A. Lindinger, P.E. Lange, U. Sax, J. Olchvary, B. Peters, U. Bauer, H-W. Hense: Frequency and spectrum of congenital heart defects among life births in Germany. Clin Res Cardiol 2011; 100:1111-7.

- Trotz aller Verbesserungen der Diagnostik liegt die fetale Erkennungsrate international < 50 %.
- Nicht alle Herzfehler präsentieren sich in der unmittelbar postnatalen oder in der frühen neonatalen Periode.
- Bis zu 25 % der Neugeborenen mit schweren kongenitalen Herzerkrankungen werden ohne kardiale Diagnose aus dem Krankenhaus entlassen.

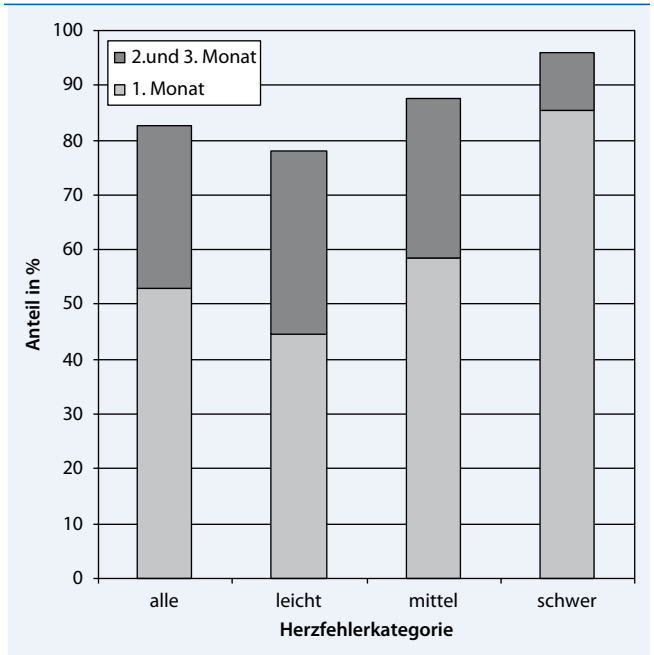

Abb. 2 ▲ Zeitpunkt der postpartalen Diagnosestellung in den einzelnen Herzfehlerkategorien

Trines J, Fruitman D, Zuo KJ, Smallhorn JF, Hornberger LK, Mackie AS. Effectiveness of prenatal screening for congenital heart disease: assessment in a jurisdiction with universal access to health care. Can JCardiol 2013; 29: 879–85.

A. Lindinger · G. Schwedler· H.-W. Hense' Angeborene Herzfehler in Deutschland Prävalenzen im ersten Lebensjahr und Assoziation mit genetischen und extrakardialen Erkrankungen. Kardiologe 2011 · 5:325–333 DOI 10.1007/s12181-011-0370-y © Springer-Verlag 2011

Wren C, Reinhardt Z, Khawaja K. Twenty- year trends in diagnosis of life-threatening neonatal cardiovascular malformations. Arch Dis Child Fetal Neonatal Ed 2008; 93: F33– F35.

Harb M, Hey E, Wren C. Death in in- fancy from unrecognised congenital heart disease. Arch Dis Child 1994; 71: 3–7.

Clin Res Cardiol (2011) 100:1111–1117
DOI 10.1007/s00392-011-0355-7

ORIGINAL PAPER

Frequency and spectrum of congenital heart defects among live births in Germany

A study of the competence network for congenital heart defects

Gerda Schwedler · Angelika Lindinger · Peter E. Lange · Ulrich Sax · Julianna Olchvary · Brigitte Peters · Ulrike Bauer · Hans-Werner Hense

Received: 26 May 2011 / Accepted: 18 August 2011 / Published online: 10 September 2011
© Springer-Verlag 2011

Prävalenz angeborener Herzfehler bei Neugeborenen in Deutschland

Table 4 Prenatal echocardiography and diagnosis of CHD (according to parents' reports) within the different CHD severity groups

	All CHD	Mild CHD	Moderate CHD	Severe CHD
Numbers	4,796	2,892	1,307	586
Thereof: percentage with prenatal echocardiography (numbers)	30.7% (1,472)	25.8% (746)	31.1% (406)	53.8% (315)
Thereof: percentage with prenatal CHD diagnosis (numbers)	39.3% (579)	23.2% (173)	39.2% (159)	77.5% (244)
Percentage of overall detection	12.1%	6.0%	12.2%	41.6%

Only live births with complete data set (see text) are included

* All parents or guardians were asked whether a prenatal echocardiography has been performed and whether a cardiac defect has been detected prenatally. This information was not available in patients with an anonymous data set (see above).

Keine Aussage zu: Abort, Schwangerschaftsabbruch!

isuog.org

Fakten

Herzfehler sind pränatal zu erkennen.

Ein erkannter Herzfehler verbessert das Outcome.

Problem

Viele Herzfehler werden pränatal übersehen.

Lösung

Wen, Wann, Wie ?

Wen?

Hoch-Risiko Kollektiv ?

Niedrig-Risiko Kollektiv ?

Statistisch betrachtet werden die meisten Herzfehler in einem niedrig-Risiko Kollektiv gefunden !!!

Unterschiedliche Ansprüche !

Niedrig-Risiko Kollektiv

Sonographie mit Biometrie und systematischer Untersuchung der fetalen Morphologie durch einen besonders qualifizierten Untersucher.

Thorax:

- Auffällige Herz/Thorax-Relation (Blickdiagnose) ja/nein
- Linksseitige Herzposition ja/nein
- Persistierende Arrhythmie im Untersuchungszeitraum ja/nein
- Darstellbarkeit des Vier-Kammer-Blicks ja/nein

→ Verdachtsmomente

EBM 01771 (Prüfungszeitraum KBV Durchschnitt 16 Minuten)

Hoch-Risiko Kollektiv

Kassenärztliche Vereinigung Westfalen-Lippe
Beurteilungskriterien für Ultraschall-Bilddokumentationen
im Sinne des § 10 Abs. 4 Punkt 2 und 3 der Ultraschall-Vereinbarung

Anwendungsbereiche (AB)		Mindestanforderungen
AB 22.1	Duplex-Verfahren –Fetales kardiovaskuläres System	B-Bild- und farbdopplersonographische Darstellung von: • Form, Größe und Position des fetalen Herzens innerhalb des Thorax • 4-Kammerblick mit AV-Klappen • Linksventrikulärem Ausflusstrakt • Rechtsventrikulärem Ausflusstrakt • Dreigefäßblick • Pulmonalveneneinmündung • ggf. biometrischen Messungen • ggf. M-Mode-Darstellung • ggf. Dopplermessung Im Falle von pathologischen Befunden ist eine diesbezügliche weitere Darstellung erforderlich.

→ Ausschluss V.a. Herzfehler
Diagnose des Herzfehlers

EBM 01774 (Prüfungszeitraum KBV Durchschnitt 28 Minuten)

Wen?

American Heart Association®
life is why™

Hoch-Risiko Kollektiv?

Consensus Paper der „Fetal Working Group, American Heart Association"

Zusammenfassung der wichtigsten Indikationen für ein fetales Screening.

3 Risikoklassen (RK). Fetale Echokardiographie (FE).

RK 1: Eine detaillierte FE sollte durchgeführt werden.

RK 2a: Eine detaillierte FE wäre vernünftig/angemessen.

RK 2b: Eine detaillierte FE kann angedacht werden.

RK 3: Eine detaillierte FE bringt keinen Nutzen und kein Risiko.

Donofrio MT, Moon-Grady AJ, Hornberger LK, Copel JA, Sklansky MS, et al. Diagnosis and treatment of fetal cardiac disease: a scientific statement from the American Heart Association. Circulation 2014; 129: 2183–242.

„Consensus Paper: Fetal Working Group, American Heart Association"

American Heart Association®
life is why™

Risikoklasse 1: Eine detaillierte FE sollte durchgeführt werden.	
Positive Familienanamnese einer erstgradigen Verwandtschaft.	Absolutes Risiko % Lebendgeburten.
Mutter	3-7% (alle) • 10-14%(AVSD) • 13-18% (AS) • <3 (TOF, d-TGA)
Vater	2-3%
Geschwister	3% 8% für HLHS
mehr als ein Kind betroffen	10-50%

Donofrio MT, Moon-Grady AJ, Hornberger LK, Copel JA, Sklansky MS, et al. Diagnosis and treatment of fetal cardiac disease: a scientific statement from the American Heart Association. Circulation 2014; 129: 2183–242.

American Heart Association®
life is why™

„Consensus Paper: Fetal Working Group, American Heart Association"

Risikoklasse 1: Eine detaillierte FE sollte durchgeführt werden.
.

Mütterliche Erkrankung	Absolutes Risiko % Lebendgeburten	Untersuchungs-zeitpunkt	
Diabetes mellitus (DM) Typ 1	> 3-5%	18-22 SSW HbA_{1c} > 6% III. Trimenon	DM ist mit einem höheren Risiko für Heterotaxy, TAC, d-TGA und univentrikuläre Defekte assoziiert. Schlecht eingestellter DM ist mit einer Ventrikelhypertrophie im letzten Trimester assoziiert.
Phenylketonurie	12-14%		

Donofrio MT, Moon-Grady AJ, Hornberger LK, Copel JA, Sklansky MS, et al. Diagnosis and treatment of fetal cardiac disease: a scientific statement from the American Heart Association. Circulation 2014; 129: 2183–242.

„Consensus Paper: Fetal Working Group, American Heart Association"

American Heart Association®
life is why™

Risikoklasse 1: Eine detaillierte FE sollte durchgeführt werden.	
Erhöhte Nackenfaltenmessung (NT) im 1. Trimenon	Absolutes Risiko % Lebendgeburten
> 3,5 mm	6 %
> 6 mm	24 %
> 8,5 mm	> 60%

Risikoklasse 1: Eine detaillierte FE sollte durchgeführt werden.	
Ultraschallmarker	Absolutes Risiko % Lebendgeburten
Verdacht auf eine Herzerkrankung	> 40%
Bradykardie	50-55%
Tachykardie	1 %
Vorliegen einer extrakardialen Fehlbildung	20-45%
Vorliegen einer chromosomalen Aberration	90 %
Hydrops fetalis	5-35%

Donofrio MT, Moon-Grady AJ, Hornberger LK, Copel JA, Sklansky MS, et al. Diagnosis and treatment of fetal cardiac disease: a scientific statement from the American Heart Association. Circulation 2014; 129: 2183–242.

„Consensus Paper: Fetal Working Group, American Heart Association"

American Heart Association®
life is why™

Risikoklasse 2a: Eine detaillierte FE wäre vernünftig/ angemessen.	
	Absolutes Risiko % Lebendgeburten
Autoimmunerkrankung mit positiven anti-Ro-Antikörpern (SLE, Sjörgen)	1-5%
NSAID, Chemotherapie, ACE-Hemmer in der Schwangerschaft	1-3%
Fetale Extrasystolen mit Arrhythmie	2 %
Fertilitätsmedizin	1-3%

Risikoklasse 2b: Eine detaillierte FE kann angedacht werden.	
	Absolutes Risiko % Lebendgeburten
Carbamazepin, Lithium, Paroxetin in der 1–2 % Schwangerschaft	1-2%
Auffälligkeiten der Plazenta, des Nabelschnuransatzes	3-4%

Donofrio MT, Moon-Grady AJ, Hornberger LK, Copel JA, Sklansky MS, et al. Diagnosis and treatment of fetal cardiac disease: a scientific statement from the American Heart Association. Circulation 2014; 129: 2183–242.

„Consensus Paper: Fetal Working Group, American Heart Association"

American Heart Association®
life is why™

Risikoklasse 3: Eine detaillierte FE bringt keinen Nutzen und kein Risiko.	
	Absolutes Risiko % Lebendgeburten
Marcumar in der Schwangerschaft	
Alle anderen Antidepressiva	
Gestationsdiabetes mellitus mit einem HbA1c < 6%	

Donofrio MT, Moon-Grady AJ, Hornberger LK, Copel JA, Sklansky MS, et al. Diagnosis and treatment of fetal cardiac disease: a scientific statement from the American Heart Association. Circulation 2014; 129: 2183–242.

Wann?

isuog.org GUIDELINES

ISUOG Practice Guidelines (updated): sonographic screening examination of the fetal heart

Optimal zwischen 18. und 22. SSW.

Wie?

Prävalenz angeborener Herzfehler bei Neugeborenen in Deutschland

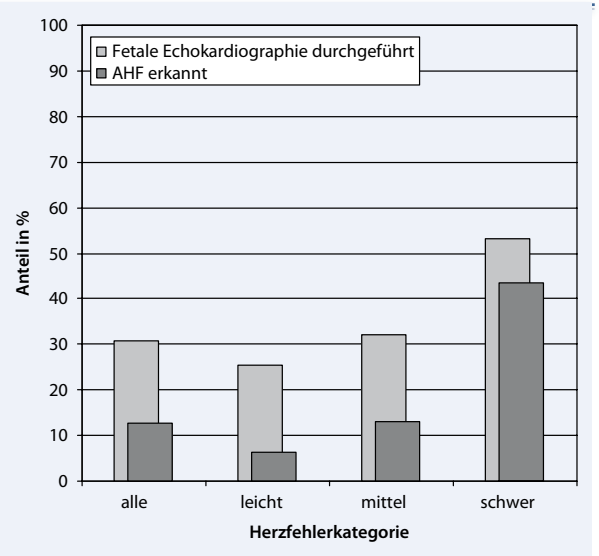

„Fast zwei Drittel aller Herzfehler waren den leichtgradigen Fehlbildungen (VSD) zuzuordnen. Deren pränatale Entdeckung ist häufig diagnostisch schwieriger oder auch gar nicht möglich (z. B. persistierender Ductus arteriosus)“

Table 4 Prenatal echocardiography and diagnosis of CHD (according to parents' reports) within the different CHD severity groups

	All CHD	Mild CHD	Moderate CHD	Severe CHD
Numbers	4,796	2,892	1,307	586
Thereof: percentage with prenatal echocardiography (numbers)	30.7% (1,472)	25.8% (746)	31.1% (406)	53.8% (315)
Thereof: percentage with prenatal CHD diagnosis (numbers)	39.3% (579)	23.2% (173)	39.2% (159)	77.5% (244)
Percentage of overall detection	12.1%	6.0%	12.2%	41.6%

Only live births with complete data set (see text) are included

A. Lindinger · G. Schwedler· H.-W. Hense' Angeborene Herzfehler in Deutschland Prävalenzen im ersten Lebensjahr und Assoziation mit genetischen und extrakardialen Erkrankungen. Kardiologe 2011 · 5:325–333 DOI 10.1007/s12181-011-0370-y © Springer-Verlag 2011

Studien zum pränatalen Screening kongenitaler Herzfehler.	
Keine/geringe Systematik	**5-15 %**
• Buskens et al.1996 (low risk Kollektiv, 16-24 SSW, Untersucher mit geringer Erfahrung)	5 %
• Todros et al. 1997 (low risk Kollektiv, 18-24 SSW, Untersucher mit geringer Erfahrung)	15 %
Systematik, Vier-Kammerblick, geschulter Untersucher/ Zentrum	**39 - 48 %**
• Stümpflen et al. 1996 (gemischtes Kollektiv, 18-28 SSW, Untersucher mit großer Erfahrung)	48 %
• Tegnander et al. 2006 (low risk Kollektiv, 16-22 SSW, Untersucher mit guter Erfahrung)	39 %
Systematik, Vier-Kammerblick und große Gefäße, spezialisierter Untersucher/Zentrum	**21 - 81 %**
• Yagel et al. 1997(gemischtes Kollektiv, 18-28 SSW, Untersucher mit großer Erfahrung)	81 %
• Hafner et al. 1998 (low risk Kollektiv, 16-22 SSW, Untersucher mit guter Erfahrung)	44 %
• Wong eta al. 2003 (low risk Kollektiv, 17-24 SSW, Untersucher mit geringer Erfahrung)	21 %
• Ogge et. al 2006 (low risk Kollektiv, > 18 SSW, Untersucher mit guter Erfahrung)	66 %

Gembruch U, Geipel A. Indication for fetal echocardiography: screening in low and high risk population.
In: Yagel S, Silverman N H, Gembruch U. Fetal Cardiology. Martin Dunitz, Taylor & Francis Group, London 2003, 89-106.

Ergänzungen T. v. Ostrowski

„Die Entdeckungsraten von kongenitalen Herzfehlern schwanken abhängig vom Ausbildungsstand des Untersuchers, der sonographischen Methode und des Patientenkollektivs.“

Mögliche Ursachen für unbefriedigendes Screening.		Verbesserung erreichbar durch:
Der Vier-Kammer-Blick wurde mangelhaft eingestellt.	•	Training des Untersuchers
Die kardiale Anomalie wurde nicht erkannt.	•	Häufigste Herzfehler kennen
Die Auffälligkeit entwickelt sich erst später.	•	Bedingt zu lösen
Der Herzfehler ist im Vier-Kammer-Blick nicht darstellbar.	•	Engagement

Der „Blick hinter das Herz im Vierkammerblick“ und seine Bedeutung für die sonographische Diagnose fetaler Herzfehler
Inaugural-Dissertation zur Erlangung des Doktorgrades der Hohen Medizinischen Fakultät der Rheinischen Friedrich-Wilhelms-Universität Bonn vorgelegt von Michalis Georgiadis

Chaoui R. The four-chamber view: four reasons why it seems to fail in screening for cardiac abnormalities and suggestions to improve detection rate. Ultrasound Obstet Gynecol 2003; 22: 3-10

Ergänzungen T. v. Ostrowski 2016

DOI: 10.1111/1471-0528.13274
www.bjog.org
Fetal medicine

Prenatal detection of congenital heart disease—results of a national screening programme

CL van Velzen,[a] SA Clur,[b] MEB Rijlaarsdam,[c] CJ Bax,[a] E Pajkrt,[d] MW Heymans,[e] MN Bekker,[f] J Hruda,[g] CJM de Groot,[a] NA Blom,[b,c] MC Haak[h]

Design Geographical cohort study.

Setting Large referral region of three tertiary care centres.

Population Fetuses and infants diagnosed with severe CHD born between 1 January 2002 and 1 January 2012.

Methods Cases were divided into two groups: before and after the introduction of screening.

Main outcome measures Detection rates were calculated.

Table 1. Prenatal detection per category of congenital heart disease before and after introduction of the screening programme

Heart defect category	Before introduction of screening		After introduction of screening		Difference in prenatal detection (95% CI)	*P*-value
	Total (*n*)	Prenatal detection (%)	Total (*n*)	Prenatal detection (%)		
1. Septal defects	272	37.1	230	50.4	13.3 (4.7–21.9)	0.003
2. Valvular anomalies, biventricular heart	65	20.0	65	32.3	12.3 (−2.7 to 27.3)	0.110
3. Venous return anomalies	23	4.3	27	11.1	6.8 (−7.7 to 21.3)	0.380
4. Aortic arch anomalies	117	12.0	91	29.7	17.7 (6.6–28.8)	0.001
5. Conotruncal anomalies	267	26.6	229	59.8	33.2 (24.9–41.5)	<0.001
6. Hypoplastic right heart syndrome	22	50.0	18	66.7	16.7 (−13.5 to 46.9)	0.289
7. Hypoplastic left heart syndrome	85	54.1	82	97.6	43.5 (32.3–54.7)	<0.001
8. Other univentricular heart defects	83	57.8	78	94.9	37.1 (25.3–48.9)	<0.001
9. Complex defects with atrial isomerism	31	64.5	31	93.5	29.0 (10.1–47.9)	0.005
10. Miscellaneous	48	20.8	48	20.8	0	0.100
Total	1013	35.8	899	59.7	23.9 (19.5–28.3)	<0.001
Isolated CHD	619	22.8	527	44.2	21.4 (16.0–26.8)	<0.001

Total: von 35,8 % auf 59,7%

Training

TOP 10 !

Die kardiale Anomalie wurde nicht erkannt. Der Herzfehler ist im Vier-Kammer-Blick nicht darstellbar.

Herzfehler	% Herzfehler	Sichtbar im 4 Kammerblick
VSD	35,7 %	**Ja**
Pulmonalstenose	7,2 %	Nein Ja, falls HRHS
TOF	4,2 %	Nein
Aortenisthmusstenose	4 %	**Ja**
Aortenstenose	4 %	Nein Ja, falls Endokardfibroelastose/HLHS
AVSD	3,48 %	**Ja**
D-TGA	3,15 %	Nein Ja (?) VSD (?)
HLHS	2,26 %	**Ja**
HRHS	2,2 %	**Ja**
Ebstein Anomalie	1,14 %	**Ja**

TABLE 1.1 Types and Incidence of Human Congenital Heart Disease

Defect	Incidence per 1,000 live births
VSD	3.570
PDA	0.799
ASD	0.941
AVSD	0.348
PS	0.729
AS	0.401
CoA	0.409
TOF	0.421
D-TGA	0.315
HRH	0.222
Tricuspid atresia	0.079
Ebstein anomaly	0.114
Pulmonary atresia	0.132
HLH	0.266
Truncus	0.107
DORV	0.157
SV	0.106
TAPVC	0.094

VSD, ventricular septal defect; PDA, patent ductus arteriosus; ASD, atrial septal defect; AVSD, atrioventricular septal defect; PS, pulmonary stenosis; AS, aortic stenosis; CoA, coarctation of the aorta; TOF, tetralogy of Fallot; D-TGA, complete transposition of the great arteries; HRH, hypoplastic right heart; HLH, hypoplastic left heart; DORV, double outlet right ventricle; SV, single ventricle; TAPVC, total anomalous pulmonary venous connection.
Modified from Hoffman JI, Kaplan S. The incidence of congenital heart disease. J Am Coll Cardiol. *2002;39:1890–1900, with permission.*

Ferencz,C, Rubin, JD, Loffredo,CA, Magee,CM. The Epidemiology of Congenital Heart Disease, The Baltimore-Washington Infant Study (1981-1989), Perspectives in Pediatric Cardiology, vol.4. MountKisco, N.Y: Futura Publishing Co.Inc, 1993.

Ferencz,C Loffredo,CA, Correa-Villasenor, Wilson,PD. Genetic and Environmental Risk Factors of Major Cardiovascular Malformations, The Baltimore-Washington Infant Study, (1981-1989), Perspectives in Pediatric Cardiology, vol.5. Armonk, N.Y: Futura Publishing Co.Inc, 1997.

A Abuhamad, R Chaoui. A Practical Guide to Fetal Echocardiography – 1. November 2015

Der Vier-Kammer-Blick wurde mangelhaft eingestellt.

Kardiale Voreinstellung (Preset)

- Bild mit härterem Kontrast
- Kleine Dynamic Range = Kontrastumfang
- Kein „Smoothing“ (Bildglättung)
- Eine Fokuszone
- Schmaler Sektor
- Hohe Frame Rate (Bildrate)

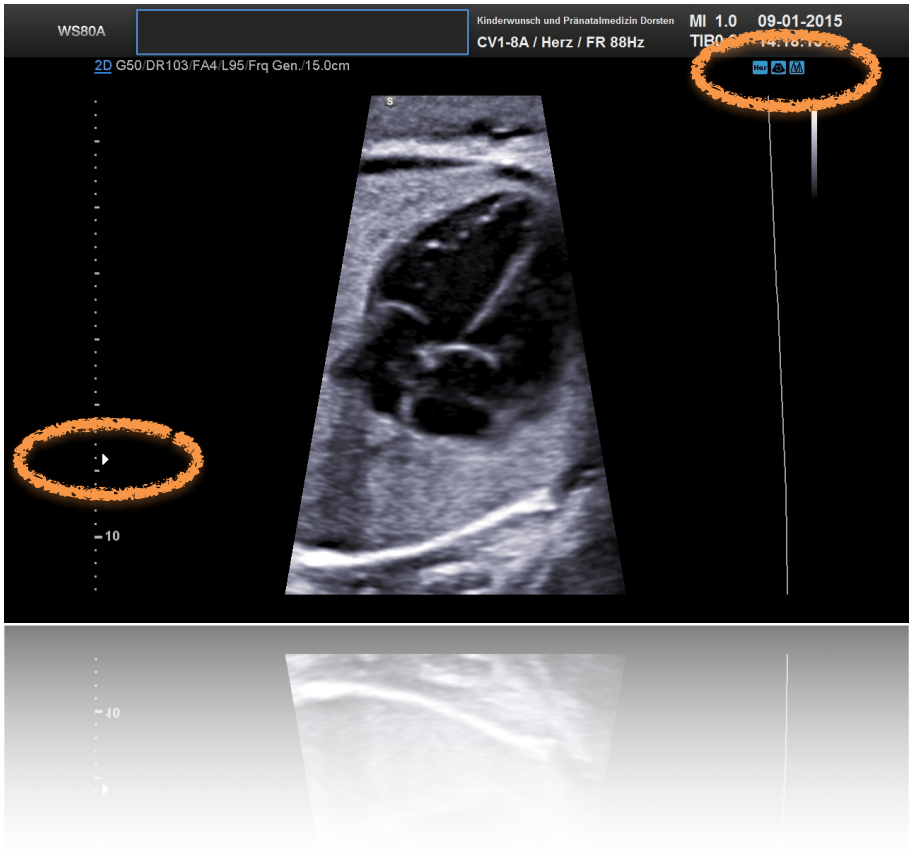

Bildquelle T. v. Ostrowski, 2015

Der Vier-Kammer-Blick wurde mangelhaft eingestellt.

Kardiale Voreinstellung (Preset)

- Bild vergrößern
- Cine loop nutzen

Videoquelle T. v. Ostrowski, 2016

Der Vier-Kammer-Blick wurde mangelhaft eingestellt.

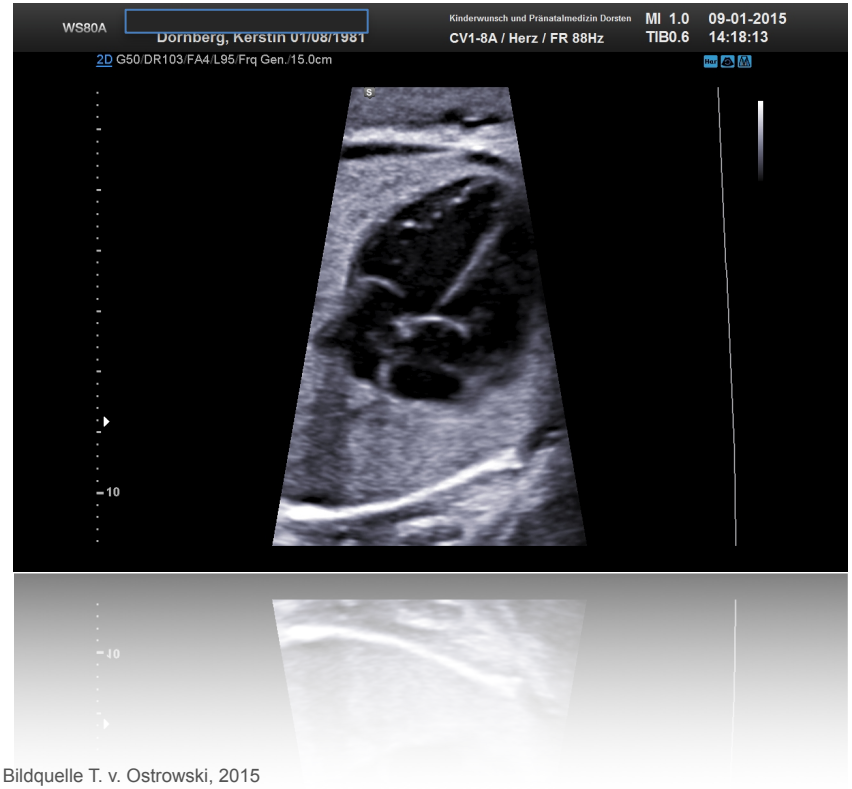

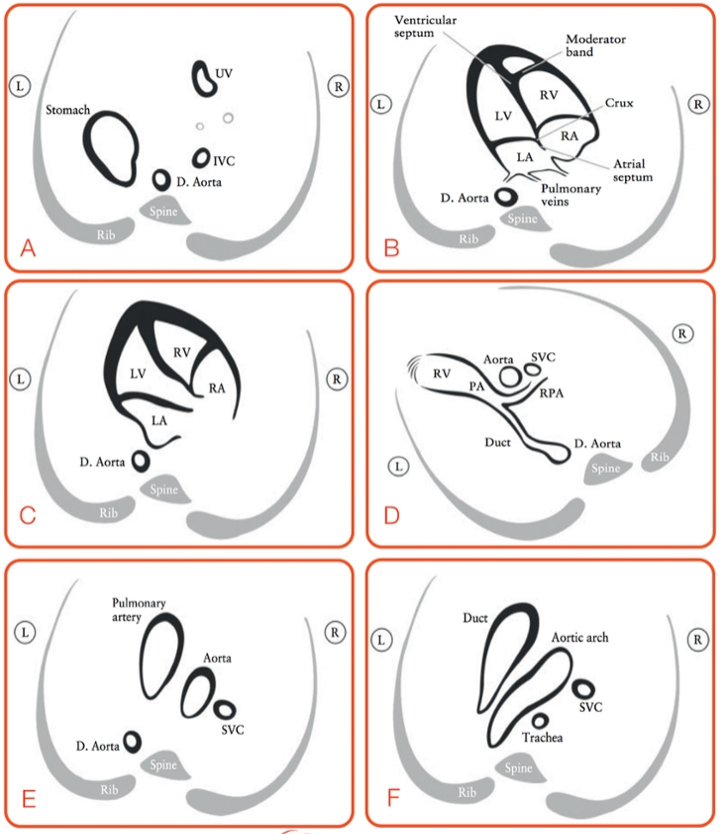

ISUOG practice guidelines 2013 ©

Bildquelle T. v. Ostrowski, 2015

BEL

SL

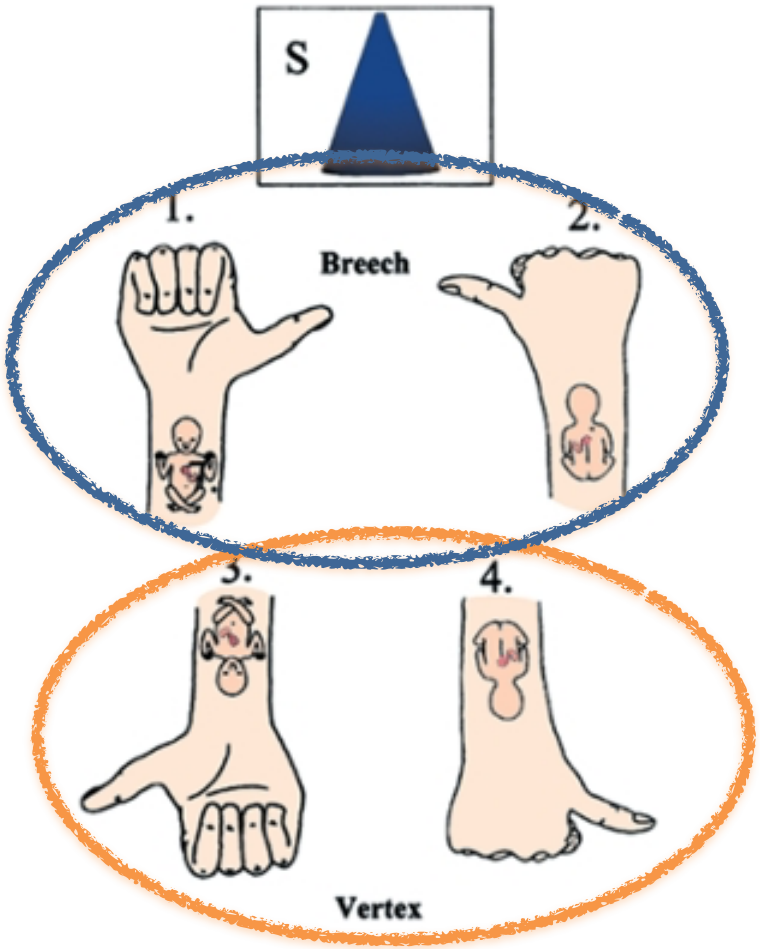

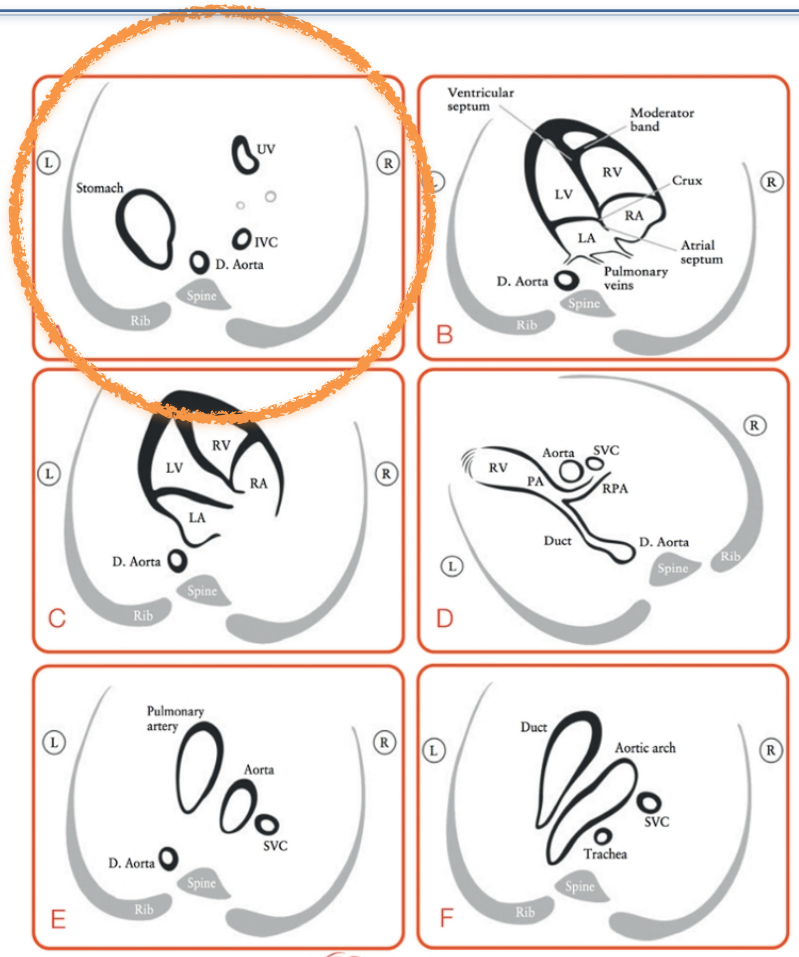

ISUOG practice guidelines 2013 ©

Bronshtein M, Gover A, Zimmer EZ. Sonographic definition of the fetal situs. *Obstet Gynecol.* 2002;99: 1129–1130.

Abuhamad A, Chaoui R, A Practical Guide to Fetal Echocardiography – 1. November 2015

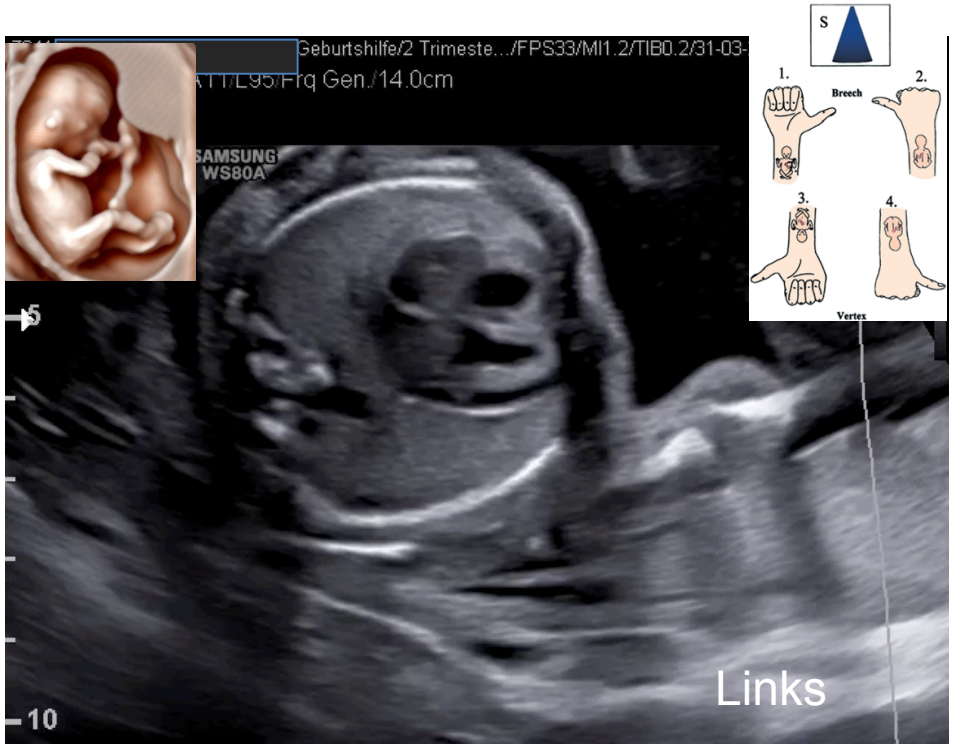

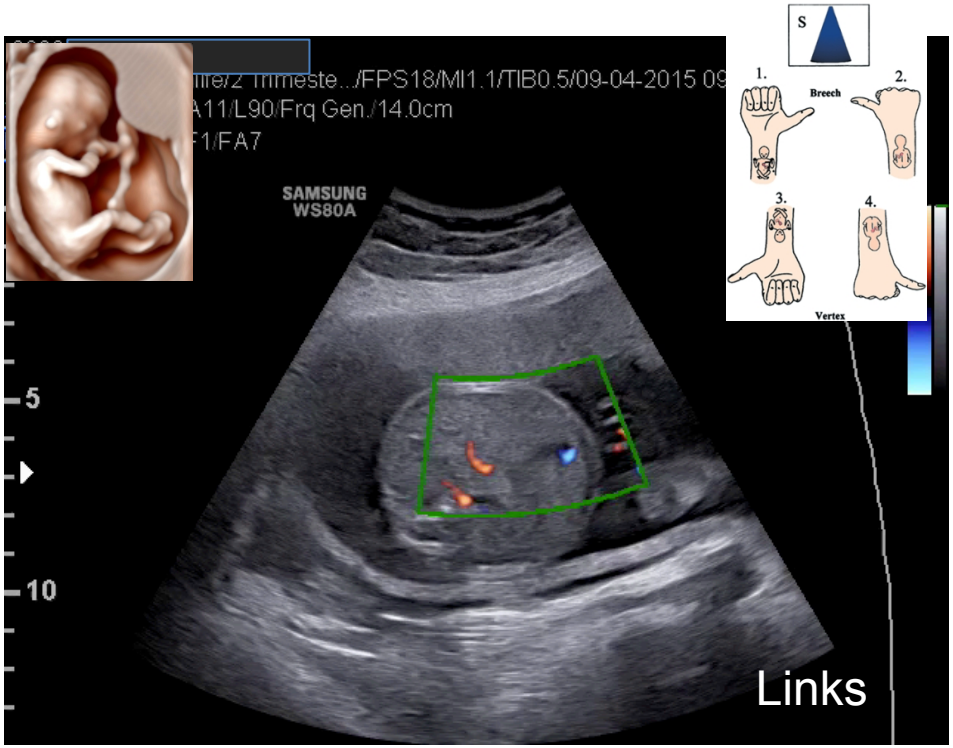

Kartagener-Trias.
Autosomal-rezessiv.

Kindsvater: Kartagener-Trias (Situs inversus, Bronchiektasen, Sinusitis.) Ciliäre Dyskinesie.
Kindsmutter: primäre ciliäre Dyskinesie.
ICSI in domo.
Sp.p. 39+1 SSW, Junge, 2710g, Diagnose: Kartagener Trias.

Der Vier-Kammer-Blick wurde mangelhaft eingestellt.

Das Herz liegt auf der linken Seite.

Herzspitze 45°± 20°.

Herzgröße nicht mehr als ein Drittel des Brustbereichs.

Rechts- und linksseitig in etwa gleiche Strukturen (Kammer, Größe und Wandstärke).

Foramen ovale, Klappe in den linken Vorhof.

„Herzkreuz“ mit normalem Versatz der beiden AV-Klappen und intakter Herzkammerscheidewand

Morphologisch rechter Ventrikel (RV) wird durch die Anwesenheit des Moderatorbands und die Trikuspidalklappe (mehr apikal als die Mitralklappe) identifiziert.

Ein Gefäß hinter dem Herzen —> Aorta.

7. Hypoplastic left heart syndrome	85	54.1	82	97.6	43.5 (32.3–54.7)	<0.001
8. Other univentricular heart defects	83	57.8	78	94.9	37.1 (25.3–48.9)	<0.001

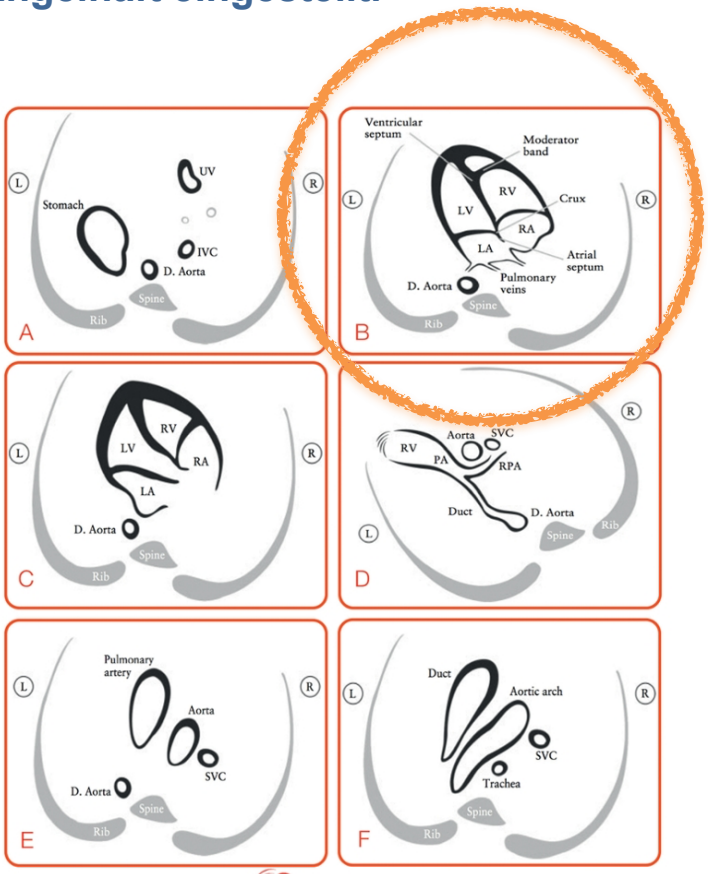

ISUOG practice guidelines 2013 ©

Der Vier-Kammer-Blick wurde mangelhaft eingestellt.

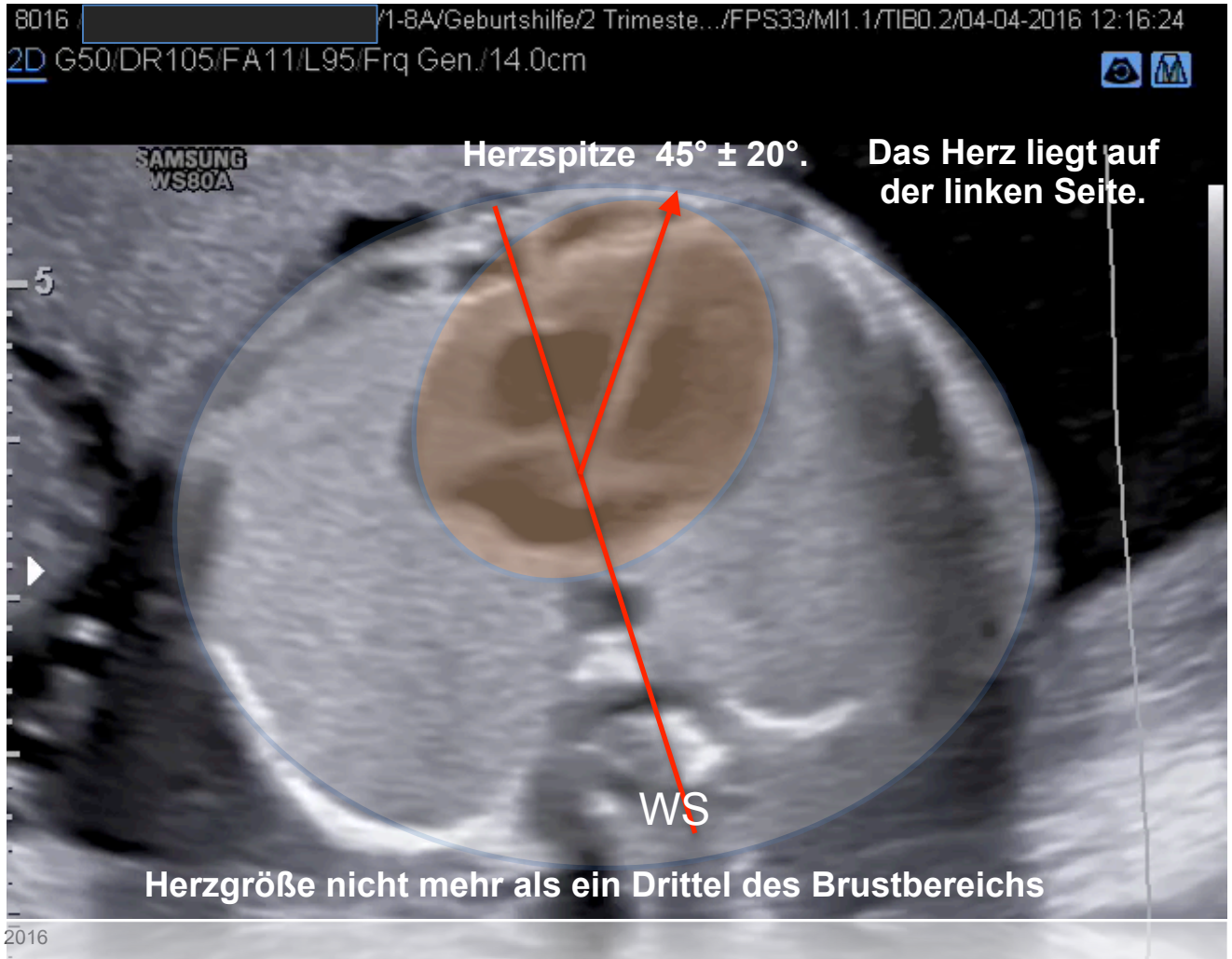

Videoquelle T. v. Ostrowski, 2016

Herzgröße nicht mehr als ein Drittel des Brustbereichs.

32. SSW, Diabetes mellitus Typ I, HbA1c 16 %
(mittlerer Blutglukosespiegel der letzten 8-10 Wochen 298 mg/dl).
Transiente hypertrophe Kardiomyopathien.

Syndrom der fehlenden Pulmonalklappe.
Extremvariante einer Fallot-Tetralogie.
3-6% aller Patienten mit Fallot-Tetralogie.

Videoquelle T. v. Ostrowski, 2015

„Herzkreuz“ mit normalem Versatz der beiden AV-Klappen und intakter Herzkammerscheidewand.

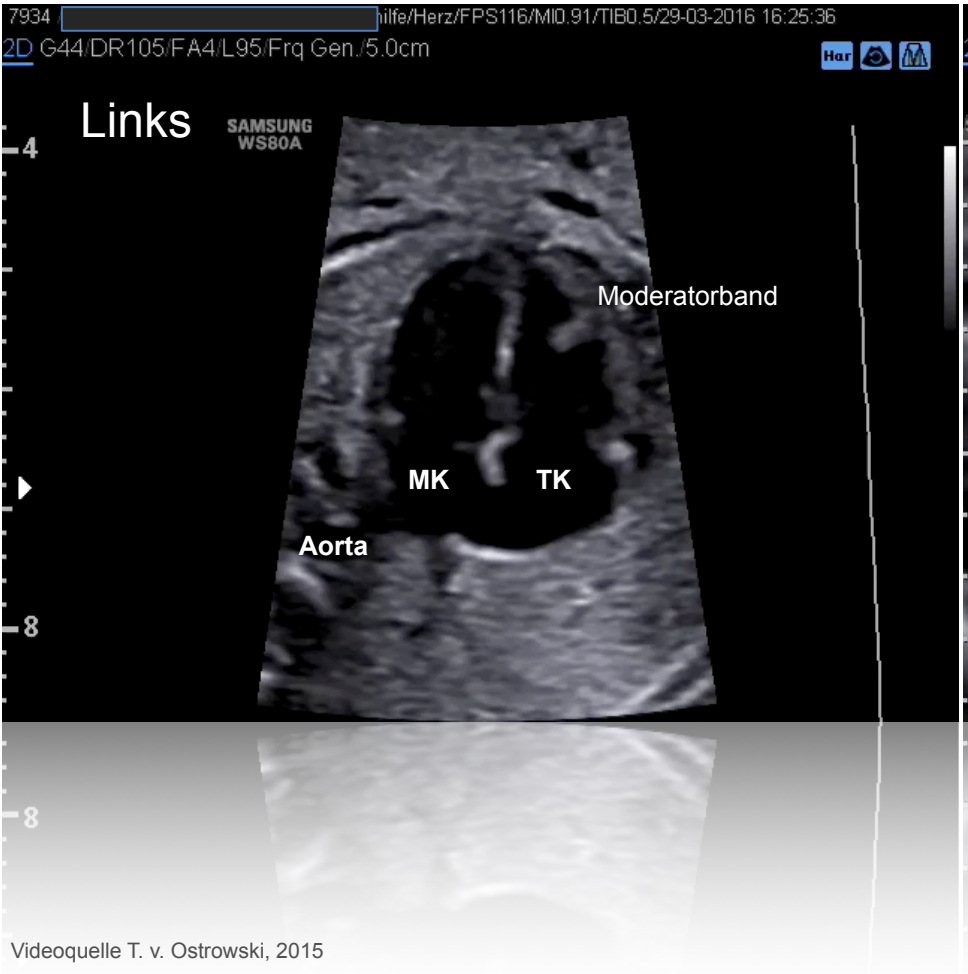

Foramen ovale, Klappe in den linken Vorhof.

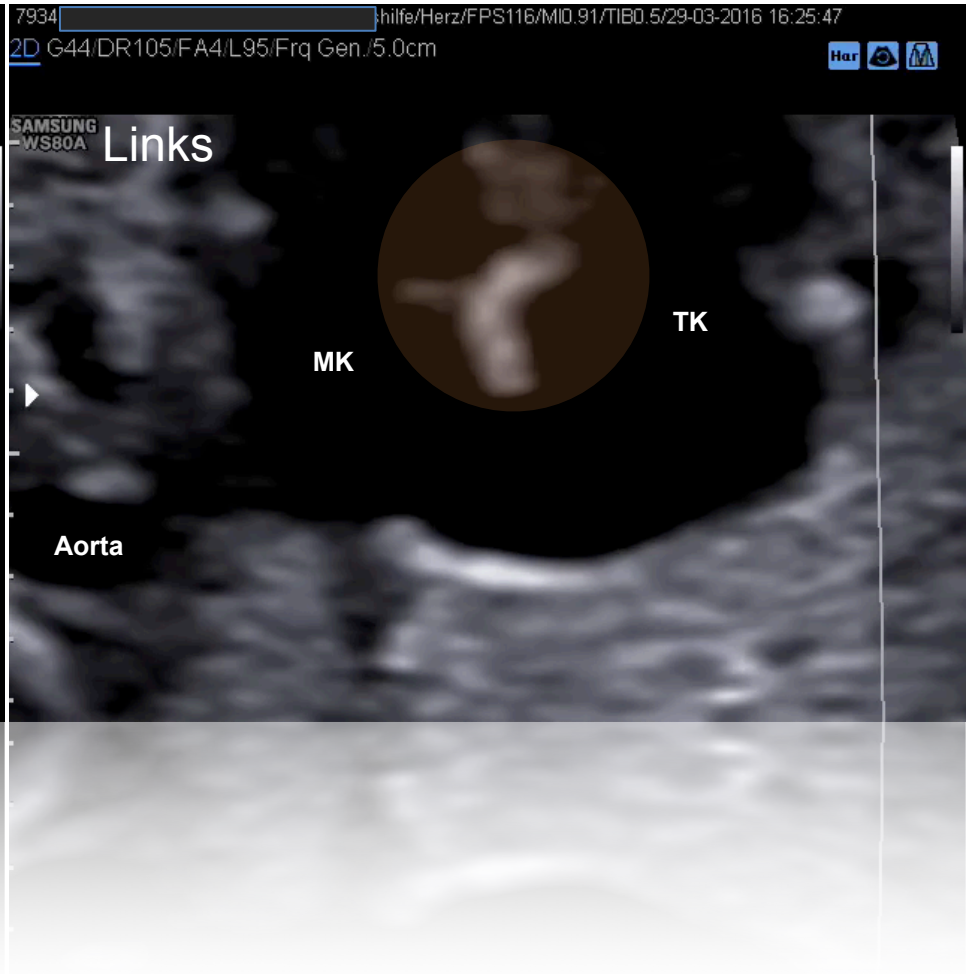

Videoquelle T. v. Ostrowski, 2015

Embryologie des membranösen Anteils des Ventrikelseptums.

1.) Perimembranöser VSD + Konotrunkale Defekte (d-TGA, TOF, u.a).

2.) Atrio-ventrikuläre Septumdefekt.

3.) Perimembranöser VSD.

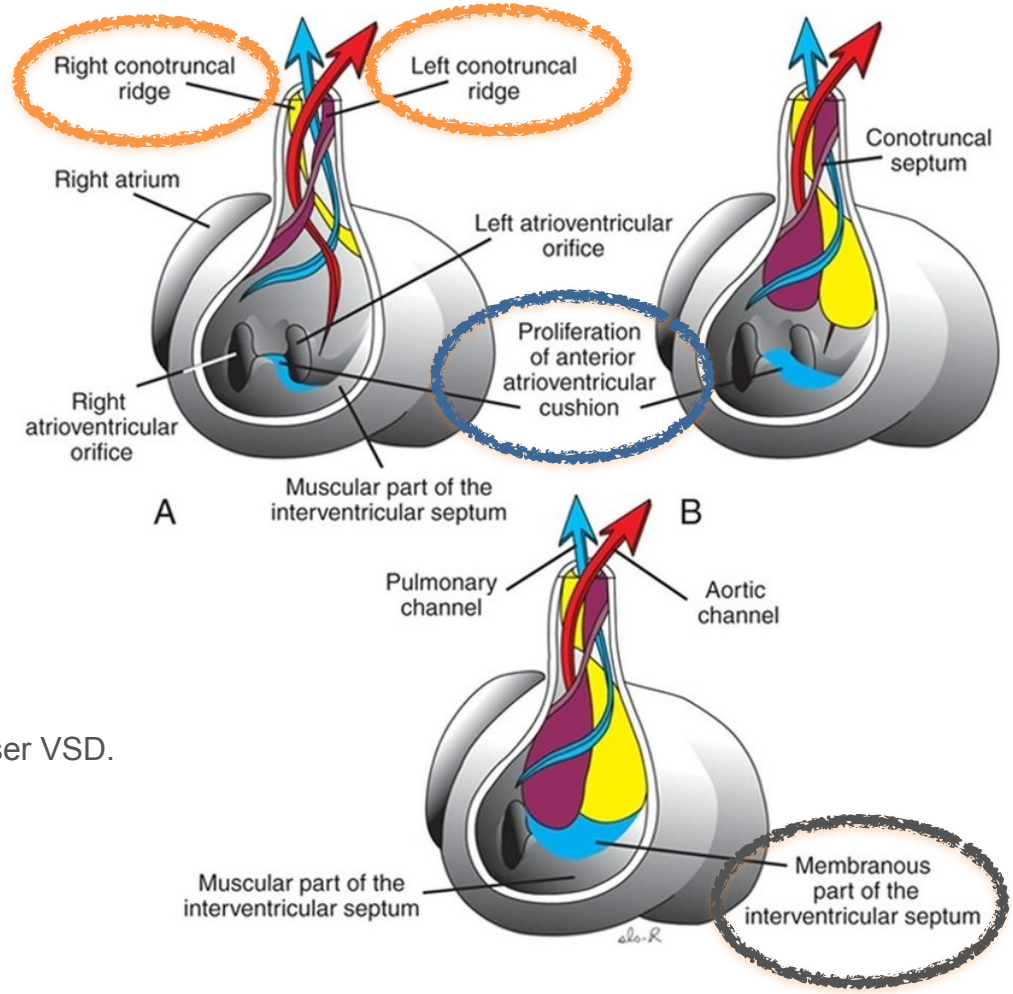

CAVE !

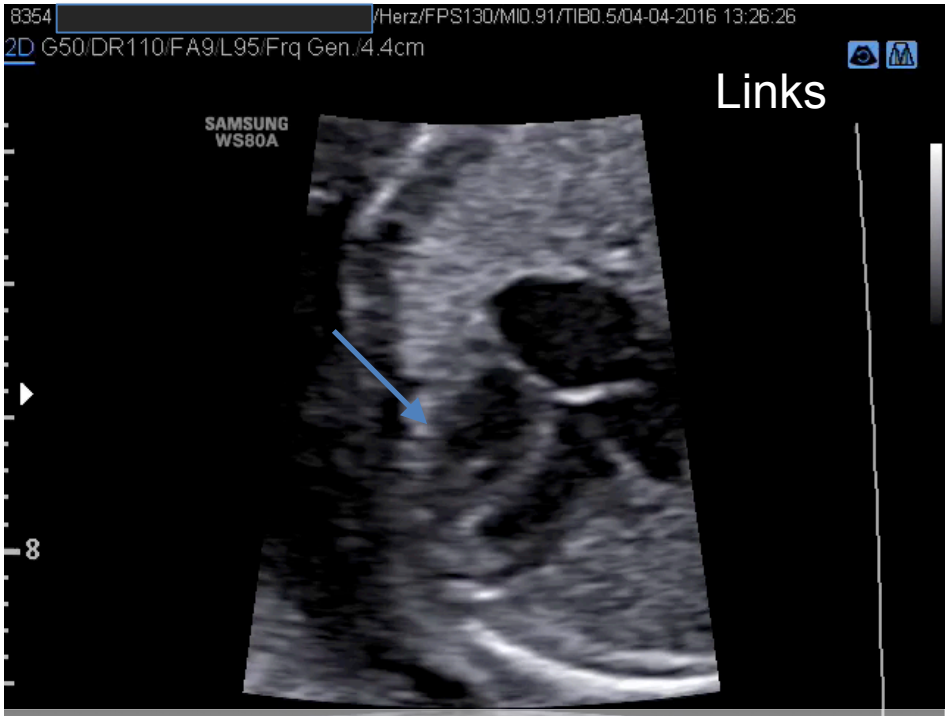

"drop-out-Artefakt",

entsteht besonders dann, wenn die Herzspitze direkt auf den Schallkopf oder direkt von ihm weg zeigt.

nicht als Artefakt hinnehmen, kontrollieren !!!

Videoquelle T. v. Ostrowski, 2016

„Herzkreuz“ mit normalem Versatz der beiden AV-Klappen und intakter Herzkammerscheidewand.

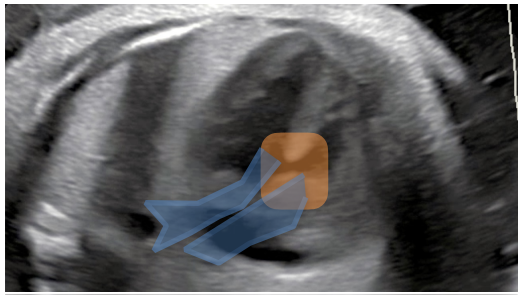

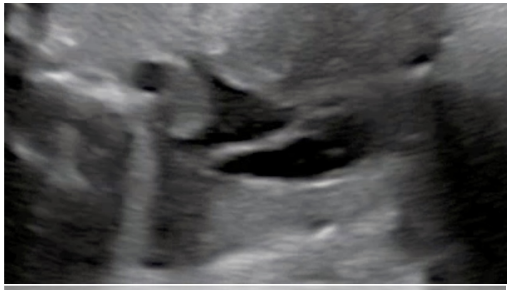

VSD + dextro-Transposition der großen Arterien (d-TGA).

Videoquelle T. v. Ostrowski, 2015

„Herzkreuz“ mit normalem Versatz der beiden AV-Klappen und intakter Herzkammerscheidewand.

Atrioventrikulärer Septumdefekt (AVSD).

Videoquelle T. v. Ostrowski, 2015

„Herzkreuz“ mit normalem Versatz der beiden AV-Klappen und intakter Herzkammerscheidewand.

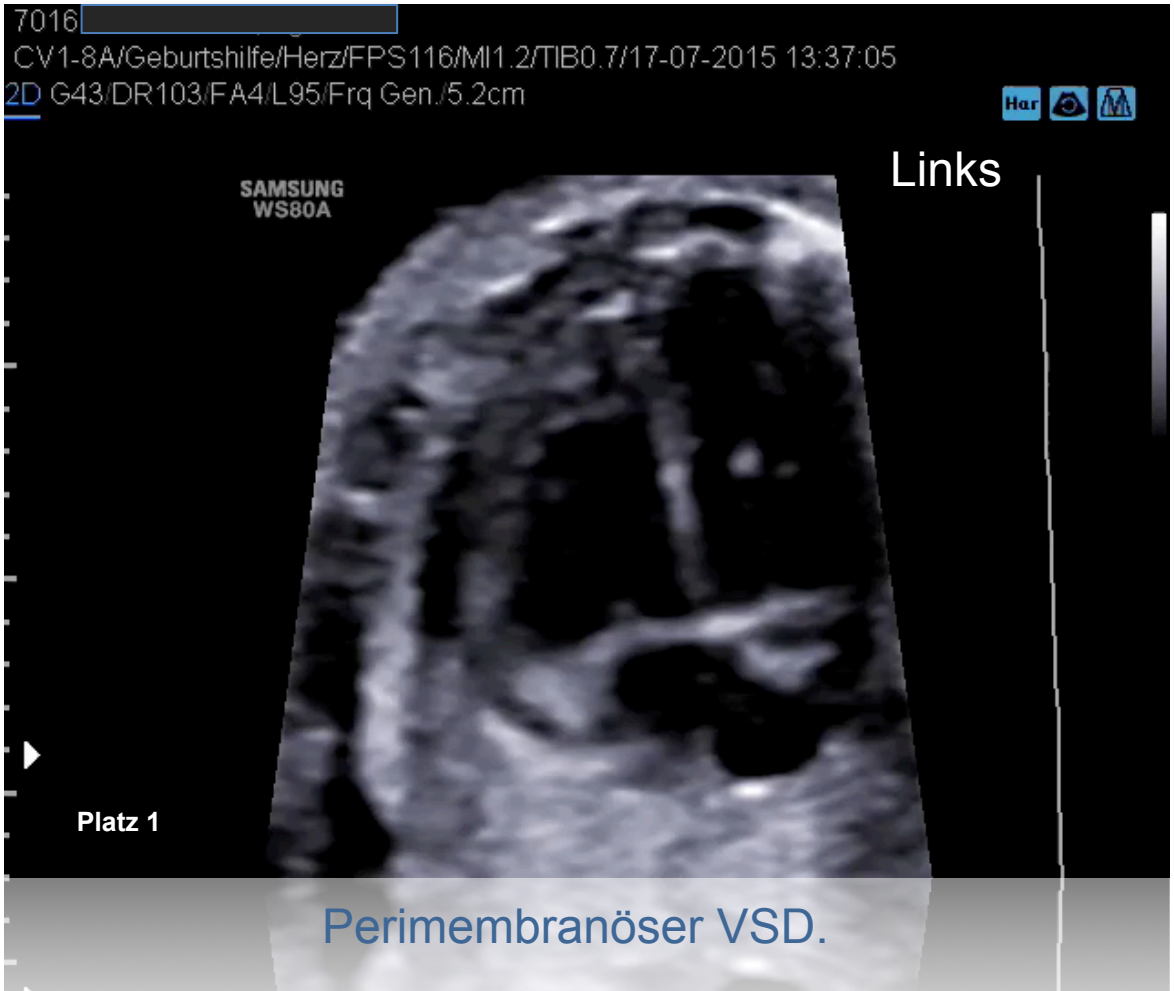

Perimembranöser VSD.

Videoquelle T. v. Ostrowski, 2015

„Herzkreuz“ mit normalem Versatz der beiden AV-Klappen und intakter Herzkammerscheidewand.

Reflektor

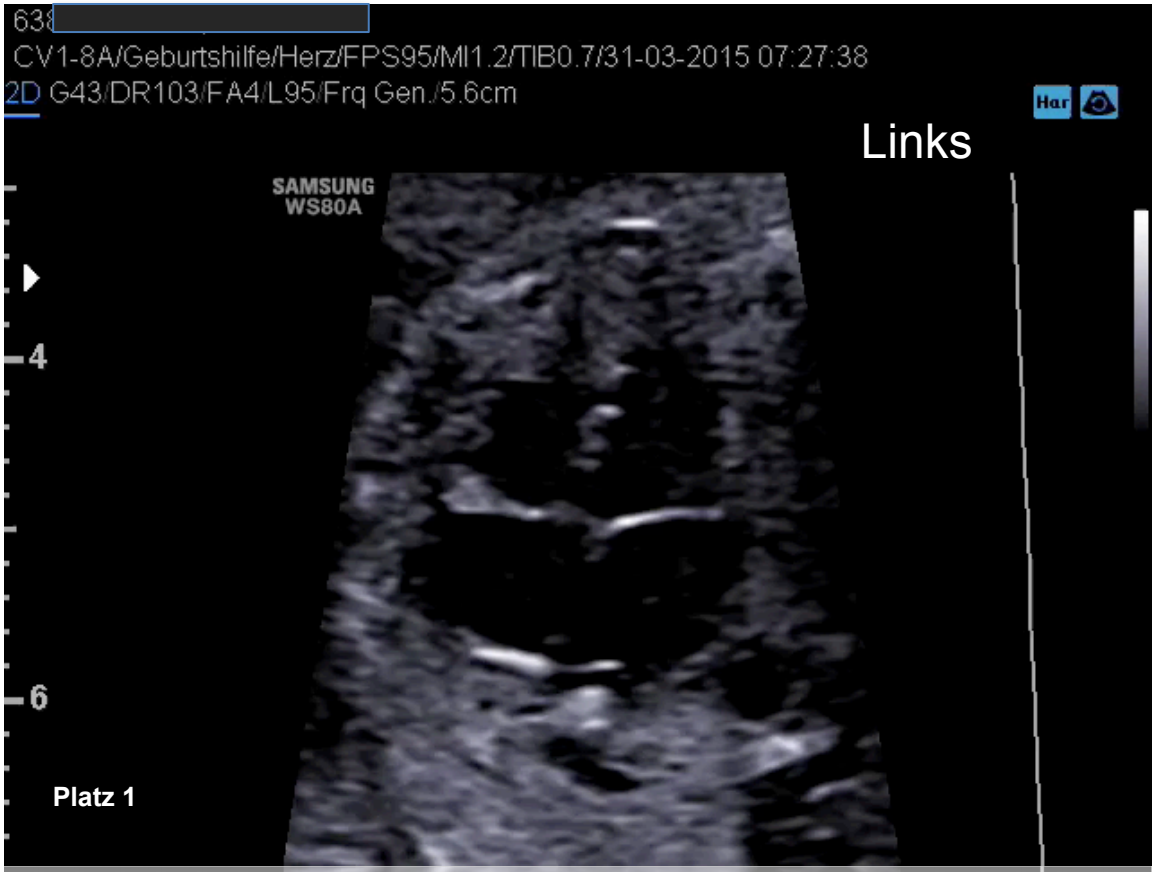

„Swiss-cheese” VSD.

Videoquelle T. v. Ostrowski, 2015

„Herzkreuz“ mit normalem Versatz der beiden AV-Klappen und intakter Herzkammerscheidewand.

Großer VSD vom Inlet-Typ.

Videoquelle T. v. Ostrowski, 2015

Rechts- und linksseitig in etwa gleiche Strukturen (Kammer, Größe und Wandstärke)

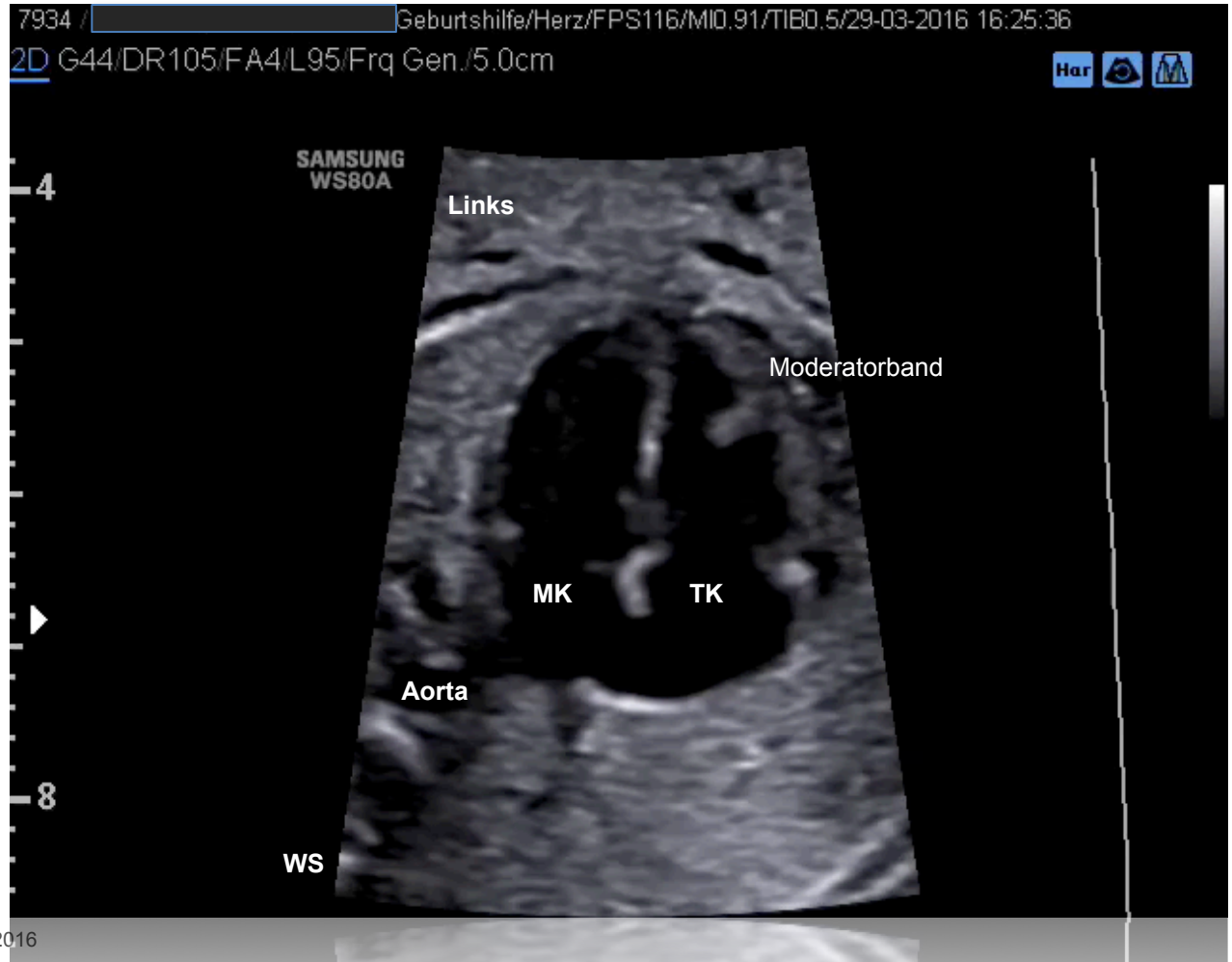

Videoquelle T. v. Ostrowski, 2016

Rechts- und linksseitig in etwa gleiche Strukturen (Kammer, Größe und Wandstärke)
Morphologisch rechter Ventrikel (RV) wird durch die Anwesenheit des Moderatorbands und die Trikuspidalklappe (mehr apikal als die Mitralklappe) identifiziert.

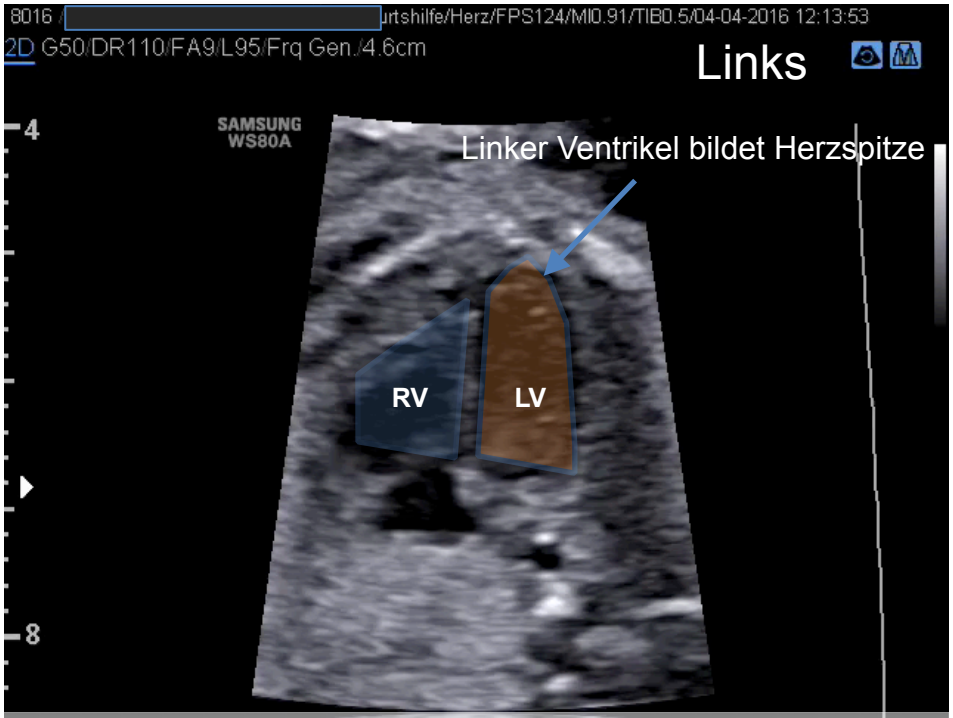

Aortenisthmusstenose (ISTA, CoA).

Videoquelle T. v. Ostrowski, 2016

Rechts- und linksseitig in etwa gleiche Strukturen (Kammer, Größe und Wandstärke).

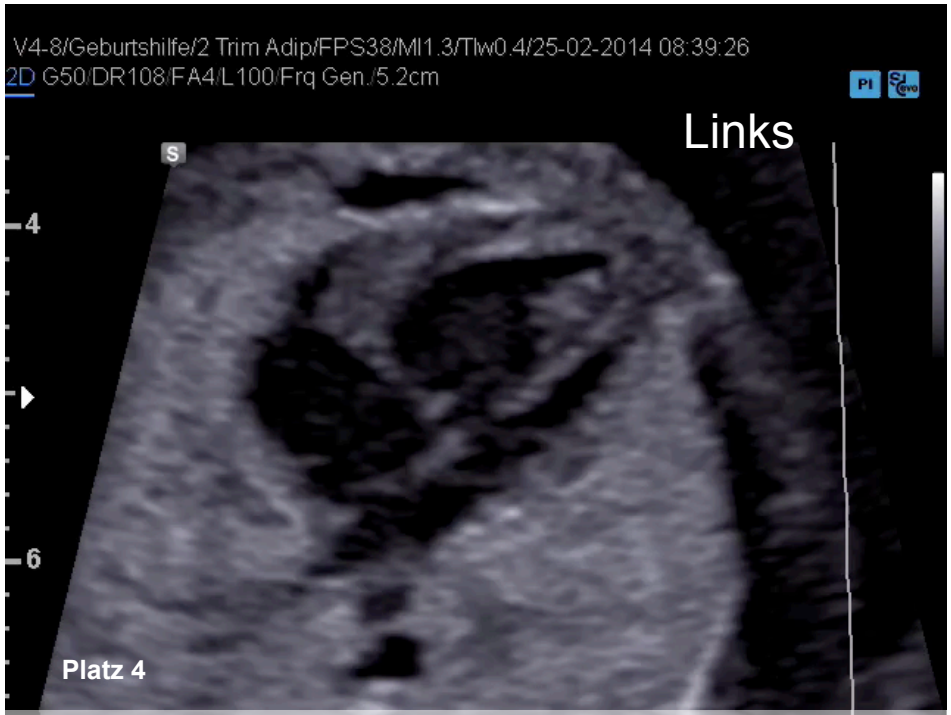

Aortenisthmusstenose (ISTA, CoA).
Funktionell hypoplastisches Linksherz-Syndrom p.p. (HLHS).

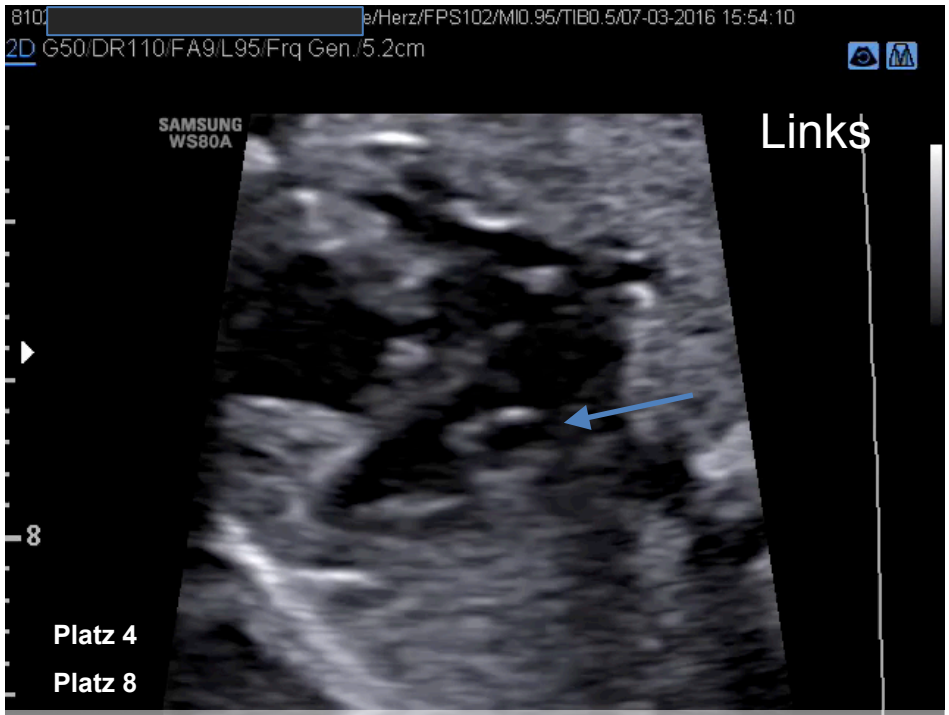

Aortenisthmusstenose (ISTA, CoA).
Funktionelle hypoplastisches Linksherz-Syndrom p.p. (HLHS).
Persistierende linke obere Hohlvene

Videoquelle T. v. Ostrowski, 2014/2016

Rechts- und linksseitig in etwa gleiche Strukturen (Kammer, Größe und Wandstärke).

Hypoplastischen Rechtsherz-Syndrom (HRHS).

Videoquelle T. v. Ostrowski, 2013

Rechts- und linksseitig in etwa gleiche Strukturen (Kammer, Größe und Wandstärke).

Pulmonalstenose/atersie mit normalen vier Kammerblick.

Videoquelle T. v. Ostrowski, 2014

Rechts- und linksseitig in etwa gleiche Strukturen (Kammer, Größe und Wandstärke).

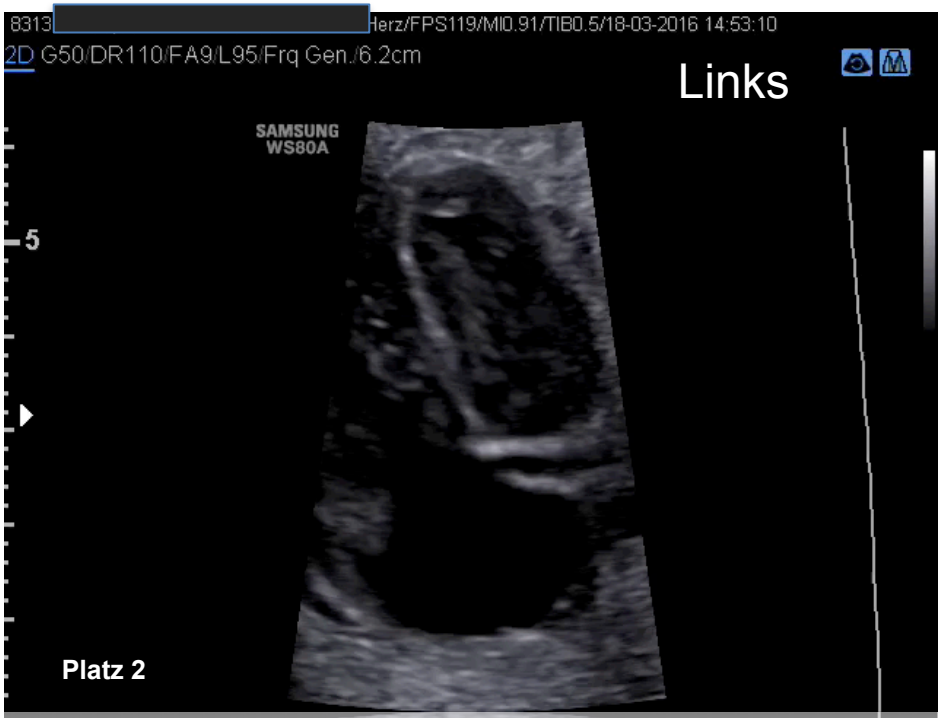

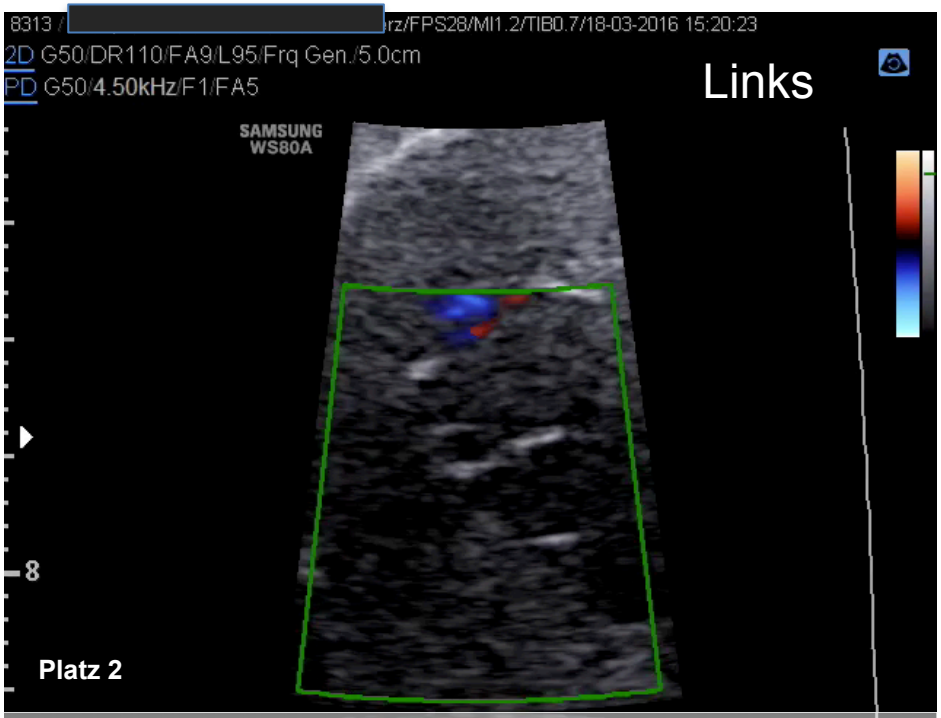

Pulmonalstenose/atersie mit auffälligen vier Kammerblick.

Videoquelle T. v. Ostrowski, 2016

Rechts- und linksseitig in etwa gleiche Strukturen (Kammer, Größe und Wandstärke).
Morphologisch rechter Ventrikel (RV) wird durch die Anwesenheit des Moderatorbands und die Trikuspidalklappe (mehr apikal als die Mitralklappe) identifiziert.

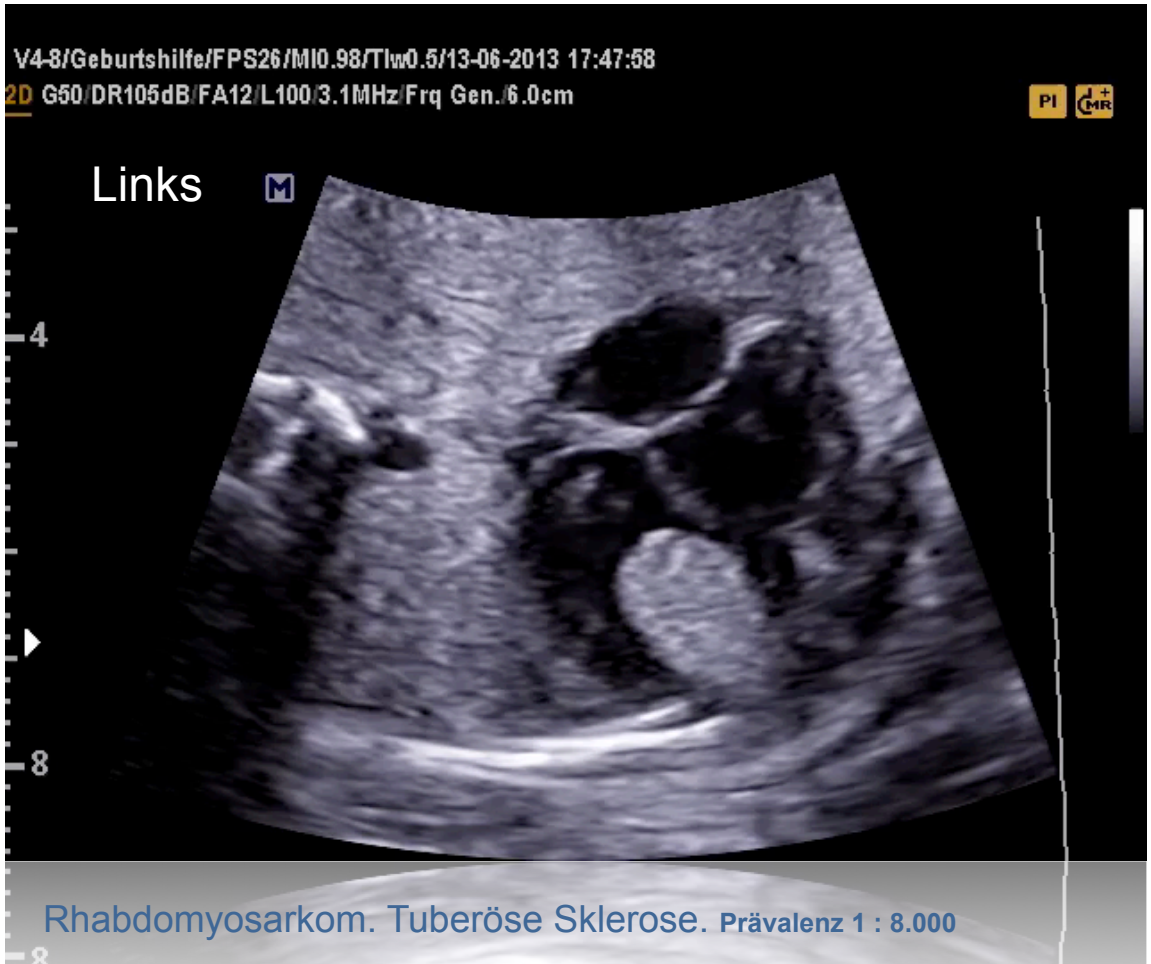

Rhabdomyosarkom. Tuberöse Sklerose. **Prävalenz 1 : 8.000**

Videoquelle T. v. Ostrowski, 2013

Also lautet ein Beschluß: daß der Mensch was lernen muß.
Lernen kann man Gott sei Dank, aber auch sein Leben lang.
(Wilhelm Busch)

http://www.matthias-hirsch.de/sol/1theorie/0331b5999b0d21203/index.htm

KINDERWUNSCH DORTMUND SIEGEN DORSTEN WUPPERTAL
STANDORT DORSTEN UND
PRÄNATALMEDIZIN DORSTEN

Dr. Katharina Möller-Morlang [1,2]
Dr. Thomas von Ostrowski [1,3]

Fachärzte für Frauenheilkunde und Geburtshilfe [1]
Gynäkologische Endokrinologie und Reproduktionsmedizin [2]
Tätigkeitschwerpunkt Pränatalmedizin (DEGUM II) [3]

Südwall 15
46282 Dorsten

Telefon 02362 27001
Telefax 02362 27002

www.praenatal-dorsten.de
www.kinderwunsch-dorsten.de

Herzlichen Dank für Ihre Aufmerksamkeit

Berufsausübungsgemeinschaft Dr. med. Katharina Möller-Morlang, Dr. med. Thomas von Ostrowski Partnerschaft-Fachärzte für Frauenheilkunde und Geburtshilfe*, Sitz Dorsten, Amtsgericht Essen, PR 2553

* Im Rahmen der vertragsärztlichen und in Teilen der privatärztlichen Tätigkeit zusammengeschlossen mit der Kinderwunschzentrum Prof. Dr. Dieterle, Dr. Neuer, Prof. Dr. Greb MVZ Ärzte Partnerschaft, Dortmund, sowie mit Prof. Dr. med. Stefan Dieterle, Wuppertal, zur überörtlichen Berufsausübungsgemeinschaft Kinderwunsch Dortmund, Siegen, Dorsten, Wuppertal GbR