Update Pränataldiagnostik

Zentrum für Pränataldiagnostik
am Mathias-Spital

Folien bei
m.meyer-wittkopf@mathias-spital.de

Deutsches Ärzteblatt
51–52 | 2022
27. Dezember | Ausgabe B
www.aerzteblatt.de
Die Zeitschrift der Ärzteschaft | Gegründet 1872

Lauterbach, Karl

Gewünscht von einer großen Fangemeinde ist der Arzt, Epidemiologe und langjähriger SPD-Bundestagsabgeordneter Karl Lauterbach seit einem Jahr Bundesgesundheitsminister. Neben personellen Umbauten in seinem Ministerium musste er sich politisch durch den zweiten Coronawinter und das dritte Frühjahr manövrieren. Die Niederlage bei der Impfpflicht sowie seine mahnenden Worte zu mehr Vorsicht verärgern Freunde und Fans sowie die Gegenspieler in den Bundesländern oder in der Koalition. Auch mit seinen ersten Reformen macht er sich wenig Freunde bei Krankenkassen, Pharmafirmen und der Ärzteschaft. ***bee***

Multiple Sklerose und EBV

Schon lange sind Forschende den Ursachen der multiplen Sklerose (MS) auf der Spur. Als eine mögliche Ursache wird das Epstein-Barr-Virus (EBV) diskutiert. Diese Vermutung scheinen Ergebnisse einer Studie zu bestätigen. Demnach erkrankten US-Soldaten, die sich während ihrer Dienstzeit mit EBV infizierten, in den Folgejahren 32-fach häufiger an einer MS als nichtinfizierte Soldaten. Resultaten einer weiteren Studie zufolge könnte EBV verantwortlich für MS-typische Prozesse im Nervensystem sein. In der Untersuchung ließen sich bei Betroffenen auffällig viele EBV-spezifische T-Zellen nachweisen. ***aks***

Verkleinern (Ctrl+1)

Foto: picture alliance/photothek/Thomas Trutschel

Karl Lauterbach

▶ http://daebl.de/LM78

Foto: Sylla Productions/stock.adobe.com

MFA

▶ http://daebl.de/RE12

Foto: picture alliance/dpa/Kay Nietfeld

Neandertaler/Nobelpreis

Neandertaler-Gen

Vor 300 000 Jahren tauchte der Homo sapiens in Afrika auf, später gelangte er über den mittleren Osten nach Europa, wo der Neandertaler vor rund 400 000 Jahren zu siedeln begonnen hatte. Beide haben einige 10 000 Jahre koexistiert und ihre Gene ausgetauscht. Dem diesjährigen Nobelpreisträger für Physiologie und Medizin, dem Paläogenetiker Prof. Dr. Svante Pääbo, gelang es, diese und andere evolutionären Verwandtschaftsverhältnisse molekulargenetisch aufzuklären. Nicht nur das: Er konnte belegen, dass Neandertaler-Gene bis heute nachwirken – etwa, indem sie unsere Immunreaktion auf Corona mitbestimmt haben. ***mls***

NIPT

Für viele werdende Eltern und auch Ärztinnen und Ärzte begann in diesem Jahr eine neue Ära: Seit Juli sind nach jahrelangen Beratungen und ethischen Diskussionen nichtinvasive Pränataltests (NIPT) an fetaler DNA aus mütterlichem Blut auf die Trisomien 13, 18 oder 21 eine Kassenleistung. Zuvor hatte der Gemeinsame Bundesausschuss (G-BA) für die Übernahme der Kosten durch die gesetzliche Krankenversicherung (GKV) grünes Licht gegeben und eine entsprechende Versicherteninformation beschlossen. Zugelassen sind die NIPT bereits seit 2012 in Deutschland, abgerechnet wurden sie jedoch auf Selbstzahlerbasis. ***ER***

Kinderwunsch. Wunschkind. Unser Kind!

Woche für das Leben 2018
Eine Initiative der katholischen und der evangelischen Kirche
www.woche-fuer-das-leben.de
Zur ethischen Herausforderung vorgeburtlicher Untersuchungen
Vortrag und Gespräch
Prof. Dr. Monika Bobbert, Moraltheologin, Uni Münster
Heike Veen, Schwangerschaftsberaterin, SkF Meppen
Donnerstag, 19.04.2018, 19:30 Uhr im Forum am Dom
Ökumenischer Segnungsgottesdienst
für (werdende) Mütter und Väter und ihre Kinder
Sonntag, 22.04.2018, 11:00 Uhr im Saal der kath. FaBi Osnabrück
mit Dechant Dr. Bernhard Stecker und Pastorin Dr. Damaris Grimmsmann
Anschließend Begegnung bei einem Imbiss

DSH
Aktion
DAS SICHERE HAUS
UK NRW
Unfallkasse
Nordrhein-Westfalen
Pflege daheim
Ausgabe 2 | Winter 2022
Magazin für pflegende Angehörige
„Wir haben die Aufgabe als Familie gemeistert“
Über das Aufwachsen mit einem kranken Geschwisterkind

Sonntag, 23. Juni 2002 | Nr. 25 | WELT am SONNTAG

Das Abtreibungsrecht und ein aktuelles Urteil zwingen Ärzte, schon bei dem Verdacht einer Behinderung zur **Spät-Abtreibung** zu raten

Von Martina Fietz

So groß?" Das Entsetzen der Hebamme wird die junge Frau nie vergessen. Vor ihrem geistigen Auge taucht immer wieder dieses Bild auf, wie ihr Sohn verzweifelt nach Luft schnappt. Das Baby ist 26 Zentimeter groß und lebt. Dabei hatten die Ärzte doch vorausgesagt, es werde tot auf die Welt kommen – und behindert. „Täglich denke ich an meinen Sohn und daran, dass er seinen ersten Geburtstag als glücklicher, gesunder Junge hätte feiern können – wenn seine Mutter

Die auf dem Diagnosefehler beruhende Vereitelung des Schwangerschaftsabbruchs, den der BGH als medizinisch indiziert beurteilte, führte zur Bejahung von Schadensersatzansprüchen der Eltern.

Gynäkologe 2005 · 38:60–64
DOI 10.1007/s00129-004-1632-6
Online publiziert: 18. Dezember 2004
© Springer Medizin Verlag 2004

Redaktion
A. Queißer-Luft, Mainz
H. Schneider, Bern

Y. v. Harder · Kanzlei Ulsenheimer Friederich, München

„Kind als Schaden"

Haftungsrechtliche Aspekte pränataler Ultraschalldiagnostik

Allen juristischen und ethischen Bedenken zum Trotz muss für die Praxis der Arzthaftung die Diskussion um das „Kind als Schaden" als abgeschlossen betrachtet werden. 1994 entschied der BGH (Bundesgerichtshof) ausdrücklich[1]: „Der Senat hält an seiner Auffassung fest, dass in Fällen einer aus ärztlichem Verschulden misslungenen Sterilisation sowie eines verhinderten oder fehlgeschlagenen Schwangerschaftsabbruchs ... der ärztliche Vertragspartner auf Schadensersatz wegen der Unterhaltsbelastung der Eltern durch das Kind in Anspruch genommen werden kann."

Diese Rechtsprechung wurde 1997 vom Bundesverfassungsgericht[2] für einen Fall einer fehlgeschlagenen Sterilisation und einer fehlerhaften genetischen Beratung überprüft und mit einem außerordentlich kontrovers diskutierten[3] Beschluss als verfassungskonform bestätigt.

Als im Juni 2002 zu einem neuem BGH-Urteil[4] Schlagzeilen zu lesen waren, wie „*Ärztin muss für behindertes Kind zahlen. Der Bundesgerichtshof verurteilt eine Medizinerin auf Unterhaltszahlungen für ein Kind, deren Missbildung sie im Ultraschall übersehen hatte*"[5], entstand zu Unrecht der Eindruck, es handle sich um eine zu Nachteil der Ärzte geänderte, neue Rechtsprechung. Die häufigsten Fragen aus der Ärzteschaft lauteten, ob die Gynäkologen als Folge dieser Entscheidung bei einer übersehenen Fehlbildung nun *immer* Schadensersatz zu leisten hätten, ob ihr Haftungsrisiko damit gestiegen oder was denn an dieser Entscheidung überhaupt neu oder anders im Vergleich zu früheren Entscheidungen unter dem Stichwort, „Kind als Schaden" sei.

Geänderter § 218a StGB

Tatsächlich birgt die Entscheidung ein Novum, aber mit diesem sind für den Arzt *keine* haftungsrechtlichen Nachteile verbunden. Und zwar hatte der BGH erstmals Gelegenheit, sich mit elterlichen Schadensersatzansprüchen unter den Voraussetzungen des 1995 vom Gesetzgeber neu formulierten § 218a Abs. 1 StGB n.F. (neue Fassung) in einer Konstellation zu befassen, die vorher unter die Gruppe der sog. „embryopathischen Indikation" nach § 218a Abs. 1 Zi. 2 StGB a.F. (alte Fassung) gefallen wäre. Obwohl die Neufassung dieser Vorschrift schon seit 1995 in Kraft ist, hatte der BGH wegen der Dauer, die eine rechtliche Auseinandersetzung mit Durchlaufen aller Instanzen in Anspruch nimmt, nun erstmals Gelegenheit, im Rahmen einer Arzthaftpflichtklage den geänderten § 218a StGB anzuwenden.

Sachverhalt

Der Entscheidung lag folgender Sachverhalt zu Grunde:

Am 24.10.1996 kam der Sohn der klagenden Eltern mit einer schweren körperlichen Fehlbildung zur Welt. Beide Oberarme waren nicht ausgebildet; der rechte Oberschenkel war verkürzt, der linke fehlte; an beiden Beinen fehlten die Wadenbeine; beide Füße wiesen eine Knick-Hacken-Fußstellung auf.

In der Schwangerschaftswoche 20+5 hatte die später beklagte Frauenärztin einen biparietalen Durchmesser von 4,4–4,7 cm und eine Femurlänge von 2,9 cm gemessen. Der gerichtliche Sachverständige bestätigte den von den Eltern erhobenen Vorwurf eines Diagnosefehlers. Nach seiner Beurteilung hätte die Ärztin die gemessene Femurlänge von 29 mm als „viel zu niedrig" und „hochgradig auffällig" erkennen und hieraus die gebotenen Konsequenzen für die Veranlassung weiterer Untersuchungen und einer entsprechenden Beratung der Eltern ziehen müssen.

Die auf dem Diagnosefehler beruhende Vereitelung des Schwangerschaftsabbruchs, den der BGH als medizinisch indiziert beurteilte, führte zur Bejahung von Schadensersatzansprüchen der Eltern.

Konsequenz

Auch wenn es in diesem Fall zu einer Verurteilung der Ärztin kam, ergeben sich aber weder aus den Entscheidungsgründen dieses Urteils noch aus Entscheidungen der Instanzgerichte zu dem jetzt geltenden § 218a Abs. 1 StGB Grundsätze, welche das Haftungsrisiko der Ärzte erhöhen. Als Fazit der aktuellen Rechtsprechung zu der Konstellation „Kind als Schaden" ist im Gegenteil festzuhalten:

[1] BGH NJW 1994, 788; s. auch NJW 2000, 1782.

[2] BVerfG NJW 1998, 519.

[3] Deutsch, Berufshaftung und Menschenwürde: Akt III, NJW 1998, 510, Laufs, Schädliche Geburten – und kein Ende, NJW 1998, 796.

[4] BGH NJW 2002, 2636.

[5] Süddeutsche Zeitung, 18.06.2002.

Strafgesetzbuch (StGB)
§ 218a Straflosigkeit des Schwangerschaftsabbruchs

Bundesministerium der Justiz und für Verbraucherschutz

(2) Der mit Einwilligung der Schwangeren von einem Arzt vorgenommene Schwangerschaftsabbruch ist nicht rechtswidrig, wenn der Abbruch der Schwangerschaft unter Berücksichtigung der gegenwärtigen und zukünftigen Lebensverhältnisse der Schwangeren nach ärztlicher Erkenntnis angezeigt ist, um eine Gefahr für das Leben oder die Gefahr einer **schwerwiegenden Beeinträchtigung des körperlichen oder seelischen Gesundheitszustandes** der Schwangeren abzuwenden, und die Gefahr nicht auf eine andere für sie zumutbare Weise abgewendet werden kann.

Pressemitteilung Nr. 154 vom 7. April 2022

- **Bereits 2020 war die Zahl der Abbrüche um 0,9 % zurückgegangen**
- **Rund 94 600 gemeldete Fälle im Jahr 2021**

WIESBADE
mit rund 9
Wie das St
ebenfalls
zurückgeg
stärkeren

96 % der im Jahr 2021 gemeldeten Schwangerschaftsabbrüche wurden nach der sogenannten Beratungsregelung vorgenommen. Indikationen aus medizinischen Gründen und aufgrund von Sexualdelikten waren in 4 % der Fälle die Begründung für den Abbruch. Die meisten Schwangerschaftsabbrüche (52 %) wurden mit der Absaugmethode (Vakuumaspiration) durchgeführt, bei 32 % wurde das Mittel Mifegyne® verwendet. Die Eingriffe erfolgten überwiegend ambulant, zu rund 81 % in gynäkologischen Praxen und zu 16 % ambulant im Krankenhaus.

Im 4. Quartal 2021 wurden rund 24 300 Schwangerschaftsabbrüche gemeldet, das waren 0,8 % mehr als im 4. Quartal 2020.

Zehnjahresvergleich: Deutlich weniger Abbrüche in jungen Altersgruppen

Im Vergleich zum Jahr 2011 (108 900 Abbrüche) sank die Zahl der Schwangerschaftsabbrüche im Jahr 2021 um 13,1 % beziehungsweise 14 300 Fälle. Überdurchschnittlich stark ging die Zahl in den Altersgruppen 15 bis 17 Jahre (-40,2 % bzw. 1 500 Abbrüche), 18 bis 19 Jahre (-41,3 % bzw. 2 800 Abbrüche) und 20 bis 24 Jahre (-33,8 % bzw. 9 200 Abbrüche) zurück. Teilweise ist diese Entwicklung darauf zurück zu führen, dass im selben Zeitraum die Zahl der 15- bis 17-jährigen Frauen um 6,7 %, die der 18- bis 19-jährigen Frauen um 11,1 % und die der Frauen im Alter von 20 bis 24 Jahren um 10,1 % gesunken ist.

- **Detektionsrate angeborene Herzfehler BRD ca 30 - 50 %**

- Bei ca. 30-50% zusätzlich **extrakardiale Fehlbildungen sowie zusätzliche Aneuploidien** bei mind. 20-25% (AVSD 50-70%)

TIPP DES TAGES

Alle Spielfilme

Astrid erhält Trost von ihrer kleinen Tochter Nele

20.15 ZDF

24 Wochen neu

Drama **Julia Jentsch und Bjarne Mädel müssen als werdende Eltern eines behinderten Kindes eine schwierige Entscheidung treffen.**

Im breiten Berlinerisch bespaßt die schwangere Kabarettistin Astrid Lorenz (Jentsch) ihr Publikum. Sie erwartet mit Lebenspartner und Manager Markus (Mädel) ihr zweites Kind. Doch bei einer Routineuntersuchung vergeht dem Paar das Lachen. Ihr Baby werde höchstwahrscheinlich mit Downsyndrom zur Welt kommen, meint die Ärztin. Was sollen wir jetzt tun, fragen sich die fassungslosen Eltern. Nach dem ersten Schock beschließen sie, das Kind zu bekommen, auch wenn ihre kleine Tochter Nele „Downies" eklig findet. „Wir schaffen das schon", meint Astrids tatkräftige Mutter Beate (Johanna Gastdorf). Doch bei einer weiteren Untersuchung erleiden Astrid und Markus den nächsten Rückschlag: Ihr Baby hat einen schweren Herzfehler, müsste direkt nach der Geburt operiert werden und wird vermutlich zeitlebens ein Pflegefall bleiben. Während Markus noch immer glaubt, sie würden schon alles hinbekommen, beginnt Astrid, an ihrem Entschluss zu zweifeln…

„24 Wochen" ist ein Film von ungeheurer Wucht – vergleichbar mit Andreas Dresens „Halt auf freier Strecke". Die unruhigen Handkamerabilder sind in ihrer Intensität und Unmittelbarkeit schwer auszuhalten. Die Geschichte wirkt auch deshalb so authentisch, weil die Darsteller ihre Dialoge teils improvisieren und weil das Fachpersonal sich selbst spielt. Das Infotainment

A. Z. Berrached spricht über:

Ein ungemütliches Thema

Warum war das Thema „Pränataldiagnostik" zum Erscheinen des Films so wenig abgegrast?

Es ist ein ungemütliches Thema. Dass es bei einer Geburt zu Komplikationen kommen kann, wird gern verschwiegen. Das ist ein Tabuthema, das wir mit dem Film gebrochen haben.

Warum kehren Sie immer wieder zum Thema Schwangerschaft zurück?

Mich interessieren besonders natürliche Grenzen. Grenzen, die der Mensch nicht überwinden kann und die die Hauptfigur vor eine unlösbare Entscheidung stellen. Die Schwangerschaft ist nur ein Aspekt, um dort hinzugelangen.

Die Finanzierung des Films war relativ knapp bemessen…

Sie war eigentlich nicht vorhanden. Das ganze Team wurde nicht bezahlt. Der Film kostete am Ende 500 000 Euro, sieht aber nach mehr Geld aus. Viele Menschen haben uns unentgeltlich geholfen. Wäre das alles nicht gewesen, hätte der Film 2,2 Mio. Euro gekostet.

(D 2016) R: Anne Zohra Berrached D: Julia Jentsch, Bjarne Mädel, Johanna Gastdorf, E. Pieske FSK: 12

TIPP DES TAGES

Unfassbar intensiv – Kino, das unter die Haut geht!

wenn die Eltern die Diagnosen erhalten. Denn die Momente, in denen der Arzt die Schreckensnachrichten überbringt, fehlen. Erst mit der Reaktion der Eltern setzt die Szene wieder ein. Mit erschütternder Radikalität konfrontiert der Filmakademie-Abschlussfilm, der schon das Berlinale-Publikum zu Tränen rührte und einen Deutschen Filmpreis gewann, den Zuschauer mit einer moralischen Frage, auf die es keine richtige Antwort gibt.

► 21.50 (95 Min.) 45-107

Abb. 5: Gastroschisis, 13+0 SSW, Transversalschnitt auf Höhe des fetalen Nabelschnuransatzes, Prolaps von Darmschlingen paraumbilikal

Abb. 6: Body-Stalk-Anomalie, 12+4 SSW, mittsagittale Darstellung des gesamten Feten, komplette Eventeration unterhalb des Thorax, fehlende Blase, enge Verbindung der unteren Körperhälfte mit der Plazenta

Abb. 7: Megazystis, 13+1 SSW, mittsagittale Darstellung des gesamten Feten, massiv dilatierte Blase auf dem Boden von Urethralklappen, durch die massive Aufstauung Prolaps von Blasenanteilen in den Nabelschnuransatz

Kategorien der Erkennbarkeit wichtiger Fehlbildungen bei 11+0 bis 13+6 SSW

(fast) immer erkennbar	potenziell erkennbar	selten oder nie erkennbar
An-/Exenzephalie (Abb. 2)	Hand-und Fußfehlbildungen	Mikrozephalie
Holoprosenzephalie (Abb. 3)	Zwerchfellhernie	Balkenfehlanlage
Omphalozele (Abb. 4)	letale Skelettdysplasie	Ventrikulomegalie
Gastroschisis (Abb. 5)	schwere Herzfehler	Tumoren/Ovarialzysten
Body-Stalk-Anomalie (Abb. 6)	Spina bifida aperta	Lungenläsionen
Megazystis (Abb. 7)	Gesichtsspalten	gastrointestinale Obstruktionen

nach (9)

JAMA Network
JAMA Cardiology
View Article

JAMA Cardiol. 2018 Sep; 3(9): 829–837.
Published online 2018 Jul 18. doi: 10.1001/jamacardio.2018.2009: 10.1001/jamacardio.2018.2009

PMCID: PMC6233653
PMID: 30027209

Live-Born Major Congenital Heart Disease in Denmark

Incidence, Detection Rate, and Termination of Pregnancy Rate From 1996 to 2013

Rebekka Lytzen, MD,[1] Niels Vejlstrup, MD, PhD,[1] Jesper Bjerre, MD,[2] Olav Bjørn Petersen, MD,[3] Stine Leenskjold, MD,[4] James Keith Dodd, MD,[5] Finn Stener Jørgensen, DMSc,[6] and Lars Søndergaard, DMSc[1]

[1]Department of Cardiology, Copenhagen University Hospital Rigshospitalet, Copenhagen, Denmark
[2]Department of Paediatrics, Aarhus University Hospital, Aarhus, Denmark
[3]Fetal Medicine Unit, Department of Obstetrics and Gynaecology, Aarhus University Hospital, Aarhus, Denmark
[4]Department of Obstetrics and Gynaecology, Aalborg University Hospital, Aalborg, Denmark
[5]Department of Paediatrics, Copenhagen University Hospital Hvidovre, Copenhagen, Denmark
[6]Fetal Medicine Unit, Department of Obstetrics and Gynaecology, Copenhagen University Hospital Hvidovre, Copenhagen, Denmark
Corresponding author.

Article Information

Corresponding Author: Rebekka Lytzen, MD, Department of Cardiology, Section 2013, Inge Lehmanns vej 7, 2100 Copenhagen, Denmark (rebekka@tondering.dk).

Accepted for Publication: May 15, 2018.

Published Online: July 18, 2018. doi:10.1001/jamacardio.2018.2009

Die Inzidenz von geborenen „Herzfehlerkindern“ nahm um 39 % ab, die Detektionsrate stieg von 5 auf 70 % an

Angeborene Fehlbildungen von Herz und Gefäßen

Dramatische Senkung der Mortalität

Es gibt kaum eine medizinische Disziplin, deren Erfolge den betroffenen Kindern so viele Lebensjahre geschenkt hat wie die Chirurgie angeborener Herzfehler. Deutschland hatte mit dem ersten Lehrstuhl für pädiatrische Kardiologie in Göttingen vor 60 Jahren früh die Weichen für eine adäquate Rundumversorgung der Betroffenen gestellt.

Foto: Universitätsklinikum Göttingen

Fehlbildungen von Herz und Gefäßen sind die häufigsten angeborenen Organfehlbildungen, sie betreffen fast jedes 100. lebend geborene Kind. Vor 80 Jahren war dies häufig ein Todesurteil. Seinerzeit überlebte kaum die Hälfte das 1. Lebensjahr (1). Heute erreichen dank der enormen Therapiefortschritte laut einer Studie sogar 97 % von ihnen das 18. Lebensjahr. Für komplexe Herzfehler ist die Prognose zwar nicht ganz so günstig. Allerdings verbesserte sich die Überle-

Therapie angeborene Herzfehler: Nicht nur die Chirurgie hat sie revolutioniert. Die Nachsorge im Team, die kompetente und regelmäßige Betreuung vom pädiatrischen bis zum erwachsenen Herzfehlerpatienten hat entscheidenden Anteil daran.

Als erste Operation einer angeborenen Fehlbildung des Herz-Kreislauf-Systems gilt die chirurgische Ligatur des persistierenden Ductus arteriosus (PDA) bei einem 7 Jahre alten Mädchen durch Robert E. Gross am Boston Children's Hospital im Jahr 1938. Zu dieser Zeit waren Operationen am Herzen noch unmöglich, man beschränkte sich auf die Gefäßfehlbildungen.

Lange fürchtete man, dass es wegen möglicher Ischämie des Rückenmarks zu gefährlich wäre,

eiten Anzeige Fenster Hilfe
Werkzeuge ETS Hoopmann 20...
932 (4 von 6)

Abb. 5: Gastroschisis, 13+0 SSW, Transversalschnitt auf Höhe des fetalen Nabelschnuransatzes, Prolaps von Darmschlingen paraumbilikal

Abb. 6: Body-Stalk-Anomalie, 12+4 SSW, mittsagittale Darstellung des gesamten Feten, komplette Eventeration unterhalb des Thorax, fehlende Blase, enge Verbindung der unteren Körperhälfte mit der Plazenta

Abb. 7: Megazystis, 13+1 SSW, mittsagittale Darstellung des gesamten Feten, massiv dilatierte Blase auf dem Boden von Urethralklappen, durch die massive Aufstauung Prolaps von Blasenanteilen in den Nabelschnuransatz

Kategorien der Erkennbarkeit wichtiger Fehlbildungen bei 11+0 bis 13+6 SSW

(fast) immer erkennbar	potenziell erkennbar	selten oder nie erkennbar
An-/Exenzephalie (Abb. 2)	Hand-und Fußfehlbildungen	Mikrozephalie
Holoprosenzephalie (Abb. 3)	Zwerchfellhernie	Balkenfehlanlage
Omphalozele (Abb. 4)	letale Skelettdysplasie	Ventrikulomegalie
Gastroschisis (Abb. 5)	schwere Herzfehler	Tumoren/Ovarialzysten
Body-Stalk-Anomalie (Abb. 6)	Spina bifida aperta	Lungenläsionen
Megazystis (Abb. 7)	Gesichtsspalten	gastrointestinale Obstruktionen

nach (9)

DOI: 10.1002/pd.4524 PRENATAL DIAGNOSIS

ORIGINAL ARTICLE

Prenatal Diagnosis 2015

BRD DEGUM Stufe III Zentren im Jahr 2014

Spina Bifida aperta **99 % Detektion** **90% Abbruchrate**

Cranial and cerebral signs in the diagnosis of spina bifida between 18 and 22 weeks of gestation: a German multicentre study

F. Bahlmann[1], I. Reinhard[2], T. Schramm[3], A. Geipel[4], U. Gembruch[4], C. S. von Kaisenberg[5], R. Schmitz[6], J. Stupin[7], R. Chaoui[8], K. Karl[9], K. Kalache[10], F. Faschingbauer[11], M. Ponnath[12], A. Rempen[13] and P. Kozlowski[14]

[1]Department of Obstetrics and Gynecology, Bürgerhospital, Frankfurt, Germany
[2]Department of Biostatistics, Central Institute of Mental Health, Medical Faculty Mannheim/Heidelberg University, Mannheim, Germany
[3]Center of Prenatal Diagnosis and Human Genetics, Munich, Germany
[4]Department of Obstetrics and Gynecology, University of Bonn, Bonn, Germany
[5]Department of Obstetrics and Gynecology, University of Hannover, Hannover, Germany
[6]Department of Obstetrics and Gynecology, University of Münster, Münster, Germany
[7]Department of Obstetrics and Gynecology, Virchow University, Berlin, Germany
[8]Center of Prenatal Diagnosis and Human Genetics, Berlin, Germany
[9]Department of Obstetrics and Gynecology, Ludwig-Maximilians-University, Munich, Germany
[10]Department of Obstetrics and Gynecology, Charite University, Berlin, Germany
[11]Department of Obstetrics and Gynecology, Friedrich-Alexander University, Erlangen, Germany
[12]Department of Obstetrics and Gynecology, University of Regensburg, Germany
[13]Department of Obstetrics and Gynecology, Schwäbisch-Hall, Germany
[14]Center of Prenatal Diagnosis and Human Genetics, Düsseldorf, Germany
*Correspondence to: Franz Bahlmann. E-mail: f.bahlmann@buergerhospital-ffm.de

Zur Suche Text hier eingeben

Landgericht Oldenburg
Postfach 92 22, 26140 Oldenburg

Landgericht Oldenburg

Herrn
Dr. Meyer-Wittkopf
c/o Klinikum Oldenburg AöR
Rahel-Straus-Straße 10
26133 Oldenburg

Bitte bringen Sie diese Ladung zum Termin mit!
Geschäftsnummer (bitte stets angeben)
8 O 2855/20

Ihr Zeichen, Ihre Nachricht vom	Durchwahl	Datum
	0441/220-2813	31.01.2023

Sehr geehrter Herr Dr. Meyer-Wittkopf,

in dem Rechtsstreit

hat das Gericht beschlossen, Sie zu folgendem Beweisthema als Zeuge zu vernehmen:

Behauptung der Klägerin, dass der Klägerin am 19./11.10.2018 erklärt worden sei, dass in der 34. SSW bei der Klägerin ein Schwangerschaftsabbruch keine Option mehr darstellte und nicht mehr vorgenommen werden würde.

Das Gericht hat Termin zur mündlichen Verhandlung und Beweisaufnahme bestimmt auf:

Datum	Uhrzeit	Anschrift	Saal/Raum
Mittwoch, 19. April 2023	**13:00**	**Elisabethstraße 6, Nebenstelle des Landgerichts (1. OG)**	**11**

Die „big five %“ bei einer intakten Schwangerschaft in der 12. SSW

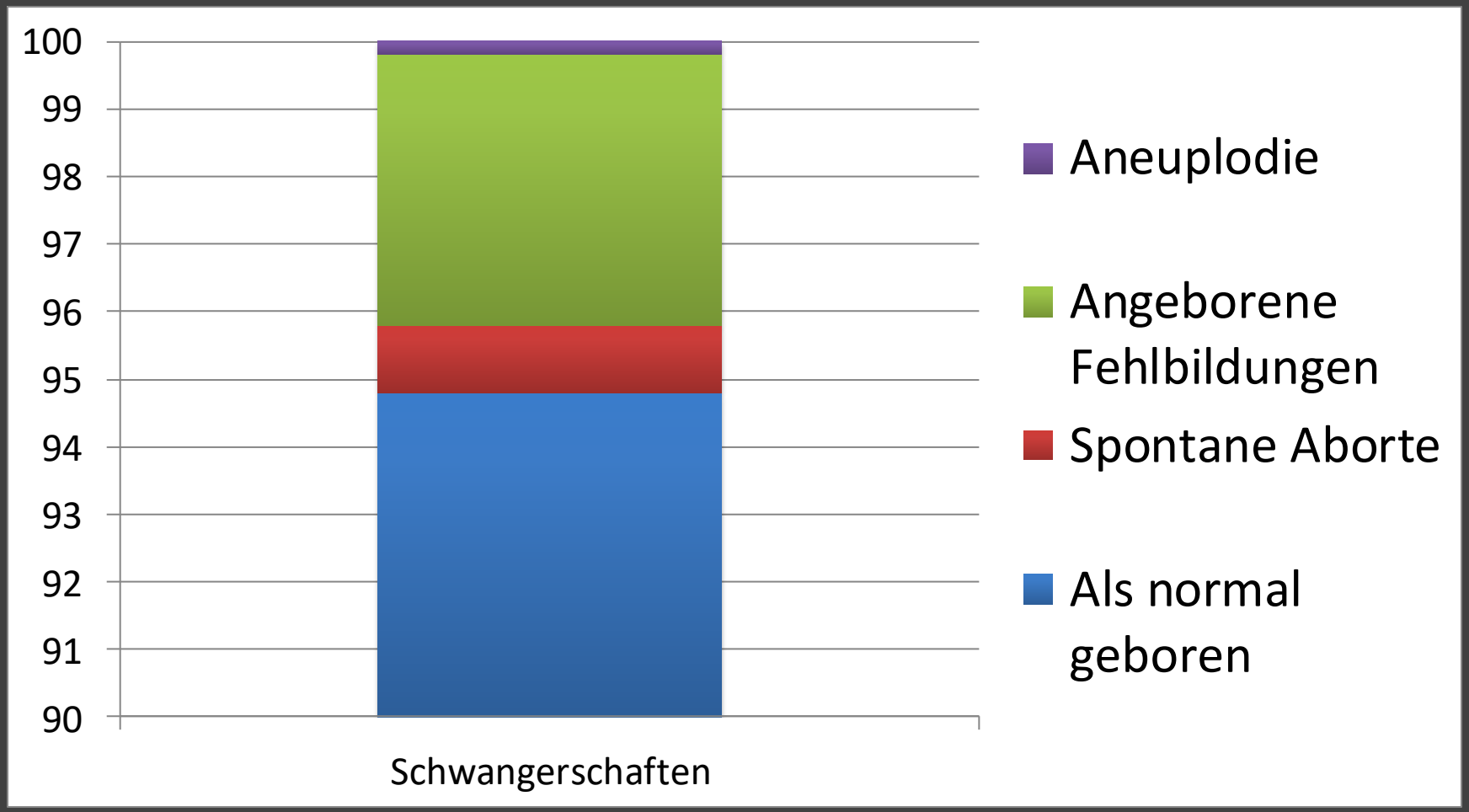

Boris Tutschek
www.Praenatal-Zuerich.ch

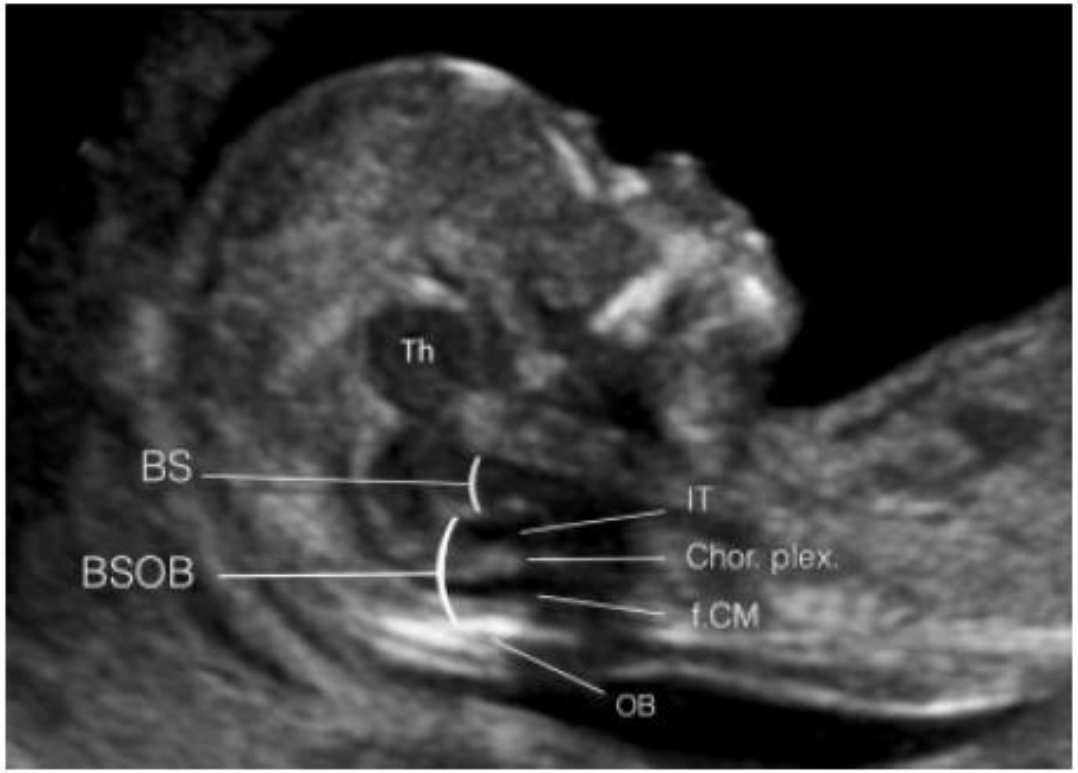

Ultrasound Obstet Gynecol 2009; **34**: 249–252
Published online in Wiley InterScience (www.interscience.wiley.com). **DOI:** 10.1002/uog.7329

Assessment of intracranial translucency (IT) in the detection of spina bifida at the 11–13-week scan

R. CHAOUI*, B. BENOIT†, H. MITKOWSKA-WOZNIAK‡, K. S. HELING* and K. H. NICOLAIDES§

**Prenatal Diagnosis and Human Genetics, Berlin, Germany, †Hôpital Princesse Grace, Monaco, ‡K. Marcinkowski University of Medical Sciences, Poznan, Poland and §Harris Birthright Research Centre for Fetal Medicine, King's College Hospital, London, UK*

Frühjahr 2009

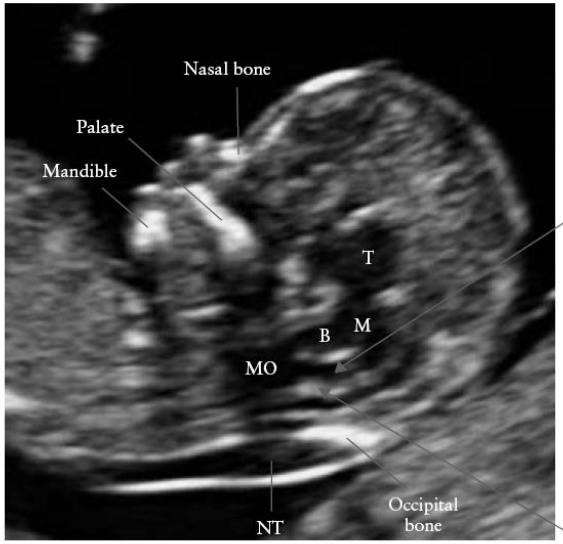

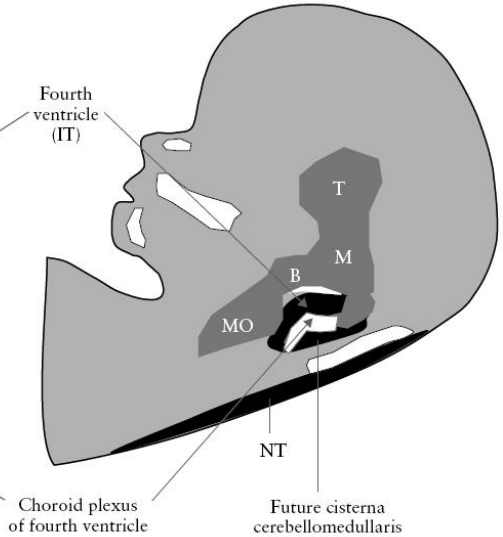

Figure 3 Case 2. (a) In the posterior brain region (mid-sagittal view) some fluid can be identified (line) but there are no landmarks of a typical intracranial translucency (*cf.* Figure 1). The brainstem is thickened and shifted posteriorly. (b) Transvaginal examination of the spine revealed the small low lumbosacral spina bifida.

Ultrasound Obstet Gynecol 2009; 34: 249–252
Published online in Wiley InterScience (www.interscience.wiley.com). DOI: 10.1002/uog.7329

Assessment of intracranial translucency (IT) in the detection of spina bifida at the 11–13-week scan

R. CHAOUI*, B. BENOIT†, H. MITKOWSKA-WOZNIAK‡, K. S. HELING* and K. H. NICOLAIDES§

**Prenatal Diagnosis and Human Genetics, Berlin, Germany, †Hôpital Princesse Grace, Monaco, ‡K. Marcinkowski University of Medical Sciences, Poznan, Poland and §Harris Birthright Research Centre for Fetal Medicine, King's College Hospital, London, UK*

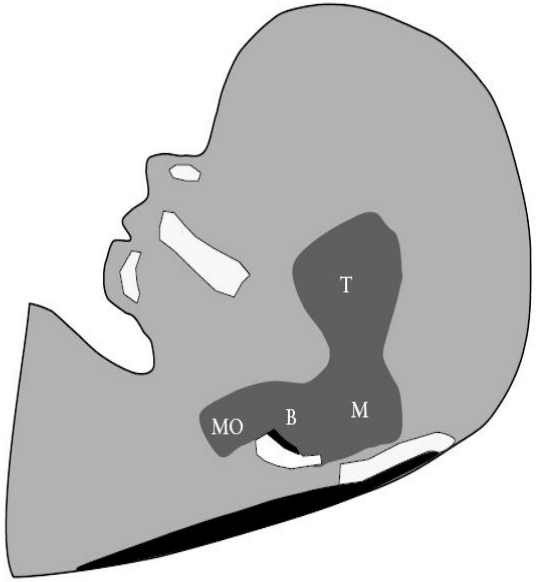

Figure 3 Ultrasound image in the mid-sagittal plane of the fetal face in a case of open spina bifida demonstrating compression of the fourth ventricle with no visible translucency. B, brain stem; M, midbrain; MO, medulla oblongata; T, thalamus.

The NEW ENGLAND JOURNAL of MEDICINE

A Randomized Trial of Prenatal versus Postnatal Repair of Myelomeningocele

N. Scott Adzick, M.D., Elizabeth A. Thom, Ph.D., Catherine Y. Spong, M.D., John W. Brock III, M.D., Pamela K. Burrows, M.S., Mark P. Johnson, M.D., Lori J. Howell, R.N., M.S., Jody A. Farrell, R.N., M.S.N., Mary E. Dabrowiak, R.N., M.S.N., Leslie N. Sutton, M.D., Nalin Gupta, M.D., Ph.D., Noel B. Tulipan, M.D., Mary E. D'Alton, M.D., and Diana L. Farmer, M.D., for the MOMS Investigators*

09. 02. 2011

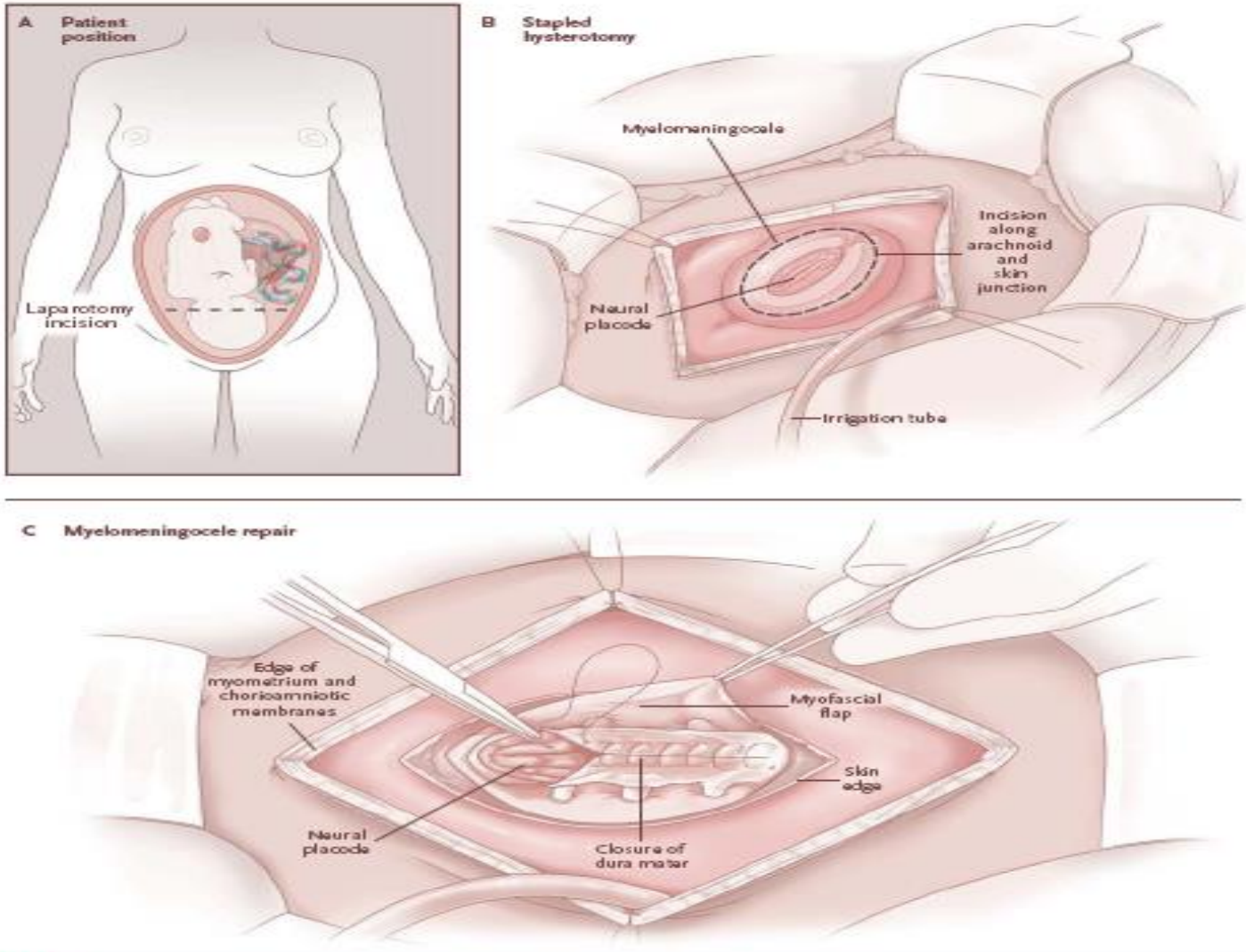

Figure 1. Prenatal Repair of Myelomeningocele.

CONCLUSIONS

Prenatal surgery for myelomeningocele reduced the need for shunting and improved motor outcomes at 30 months but was associated with maternal and fetal risks. (Funded by the National Institutes of Health; ClinicalTrials.gov number, NCT00060606.)

N Engl J Med 2011.

Copyright © 2011 Massachusetts Medical Soc

FRAUEN-ARZT

- Empfehlung zum Einsatz von nicht-invasiven pränatalen Tests
- Schwangerschaft und Flugreisen: Risiken und Empfehlungen
- Das Toxic-Shock-Syndrom aus gynäkologischer Sicht
- Die offene fetalchirurgische Operation bei fetaler Spina bifida
- Frauenheilkunde im Wandel: Herausforderungen und Persp

Herausgeber

Berufsverband der Frauenärzte e.V.

Deutsche Gesellschaft für Gynäkologie und Geburtshilfe e.V.

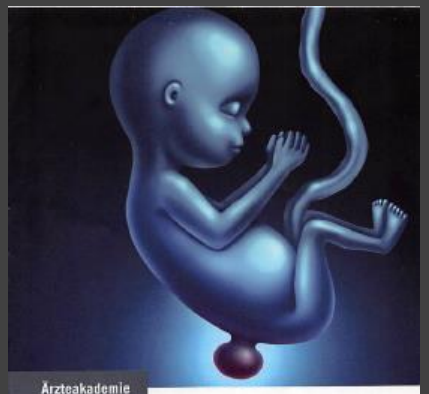

Ärzteakademie

Die pränatale Therapie von Kindern mit Spina bifida

Mittwoch, 12. Oktober 2016, 18:00–20:00 Uhr
Asklepios Klinik Nord - Heidberg

Mit Prof. Dr. Jan Deprest
Vorstand Zentrum für Fetalchirurgie
Universität Leuven, Belgien

CME 3 Pkte

ASKLEPIOS
Klinik Nord - Heidberg

Fortbildung

Fötale MMC-Operation: Ergebnisse der ersten 65 Fälle am Zürcher Zentrum für fötale Diagnostik und Therapie

Donnerstag 7.12.2017
15:00–18:00

Universität Zürich[UZH]

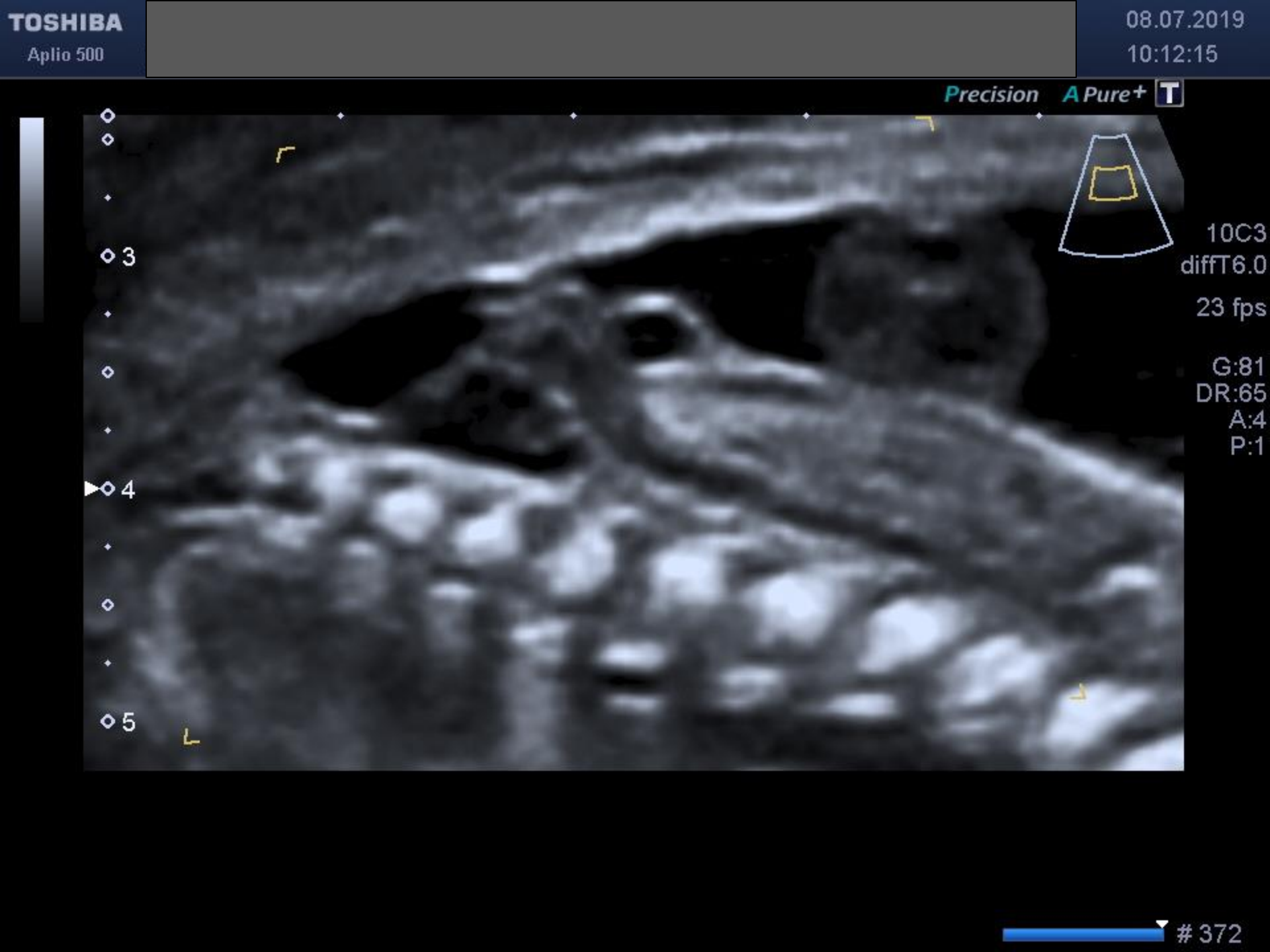
TOSHIBA
Aplio 500
08.07.2019
10:12:15
Precision
A Pure+
T
10C3
diffT6.0
23 fps
G:81
DR:65
A:4
P:1
3
4
5
372

TOSHIBA
Aplio 500
10711713
Klinikum Ol
19.09.2019
09:09:40
Precision
A Pure+
T
6C1
diffII5.0
27 fps
G:80
DR:70
A:4
P:1
5
A
Abst A
15.1 mm

Klinikum Oldenburg
Rahel-Straus-Straße 10
26133 Oldenburg

Datum: **18.10.2019 / Behrends**

OPERATIONSBERICHT

UNIVERSITÄTSKLINIK für
Gynäkologie und Geburtshilfe

Klinikdirektor
Prof. Dr. E. Malik

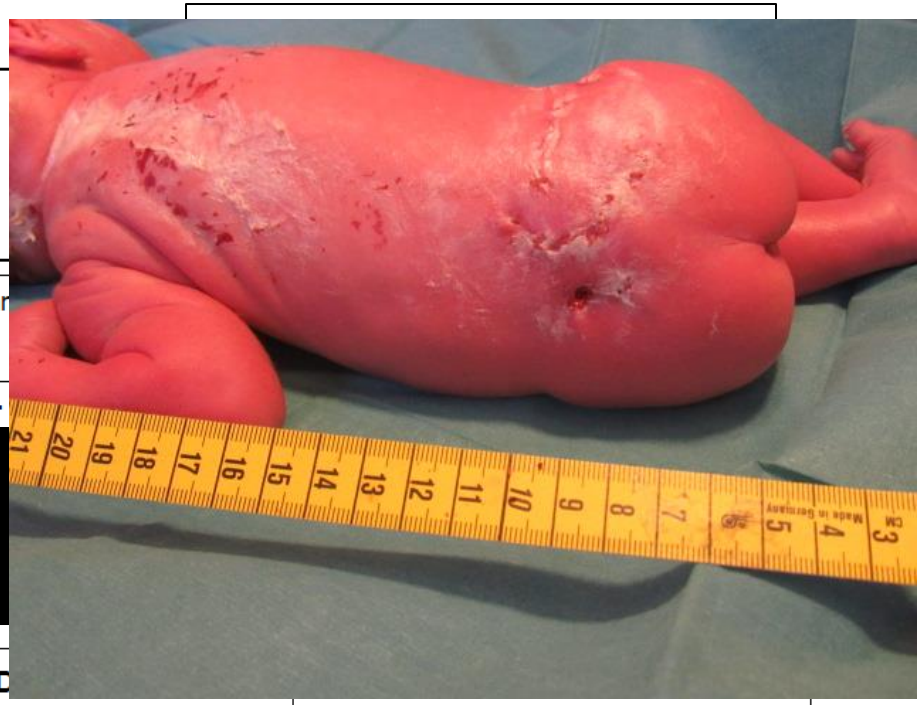

Station	Saal	eingeschleust	OP-Beginn
KRS	**B18**	**15:29**	**15:36**

Operateure	[redacted]	Instr. Schwestern	**B.**
Assistenz	[redacted]		
		Lagerung	**PD**

Diagnose	**III Gravida, III Para, 33+2 SSW, Z. n. 2 x Spontanpartus, bekannte Myelomeningozele des Feten ab 11+5, Z. n. fötalchirurgischer Operation in der 24+0 SSW in Zürich, hier erfolgte der offene Verschluss der MMC** **<u>Aktuell</u>: Überregelstarke vaginale Blutung, V. a. vorzeitigen Blasensprung**
Operation	**Eilige sekundäre Sectio in ITN**

Februar 2022

Thieme

Geburtshilfe

Pränatalchirurgie: Minimal invasiver versus offener Spina-bifida-Verschluss

Sanz Cortes M et al. Experience of 300 cases of prenatal fetoscopic open spina bifida repair: report of the International Fetoscopic Neural Tube Defect Repair Consortium. Am J Obstet Gynecol 2021; 225: e1–678.e11. doi:10.1016/j.ajog.2021.05.044

Der fetalchirurgische Verschluss einer Spina bifida ist der nachgeburtlichen Versorgung sowohl im Hinblick auf die Notwendigkeit einer späteren Liquorableitung als auch im Hinblick auf die neurologische Entwicklung der Kinder überlegen. Angesichts des erheblichen Komplikationsrisikos der offenen Uterotomie bieten viele Zentren mittlerweile minimal invasive Eingriffe an. Ein internationales Forscherteam verglich dieser Studie einen offenen pränatalen Spina-bifida-Verschluss über eine Uterotomie erhalten hatten.

Ergebnisse

285 der 300 (95 %) fetoskopischen Spina-bifida-Eingriffe verliefen erfolgreich und 280 Kinder wurden lebend geboren. Informationen zum Behandlungsergebnis nach 12 Monaten lagen von 208 dieser Kinder vor. Im Hinblick auf die präoperativen Bildgebungsbefunde inklusive der Höhe der spinalen Läsion unterschieden sich die minimal invasiv operierten Kinder und die Kinder der beiden Vergleichskohorten nicht wesentlich. Die Fetoskopien fanden allerdings in einem signifikant späteren Gestationsalter statt als die offenen Eingriffe (durchschnittlich mit 26 vs. 23 Schwangerschaftswochen [SSW]). Das Gestationsalter bei der Geburt betrug in allen 3 Kollektiven im Schnitt 34 SSW. Alle offen pränatalchirurgisch versorgten Kinder wurden per Kaiserschnitt geboren. Bei den fetoskopisch

FAZIT

Die pränatalen und die postnatalen Ergebnisse sind nach fetoskopischer und nach offener pränatalchirurgischer Versorgung einer Spina bifida ähnlich, so das Fazit der Autorinnen und Autoren. Das minimal invasive Vorgehen beugt allerdings einer Gewebeschwäche der Uteruswand vor und erlaubt zumindest in einem Teil der Fälle eine vaginale Entbindung. Nun sei zu prüfen, ob diese Methode auch langfristig mit einer günstigen neurologischen Prognose einhergeht.

Ultrasound Obstet Gynecol 2014; **44**: 515–524
Published online in Wiley Online Library (wileyonlinelibrary.com). DOI: 10.1002/uog.13430

Percutaneous minimally invasive fetoscopic surgery for spina bifida aperta. Part I: surgical technique and perioperative outcome

T. KOHL

German Center for Fetal Surgery & Minimally Invasive Therapy (DZFT), University of Giessen-Marburg, Giessen, Germany

KEYWORDS: Chiari-II malformation; fetal surgery; fetoscopy; fetus; hydrocephalus; spina bifida

Fetoscopic surgery for SBA: Part I

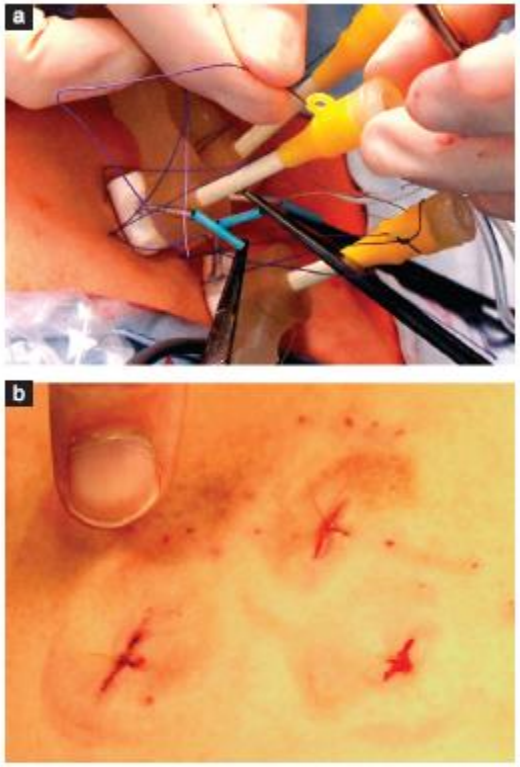

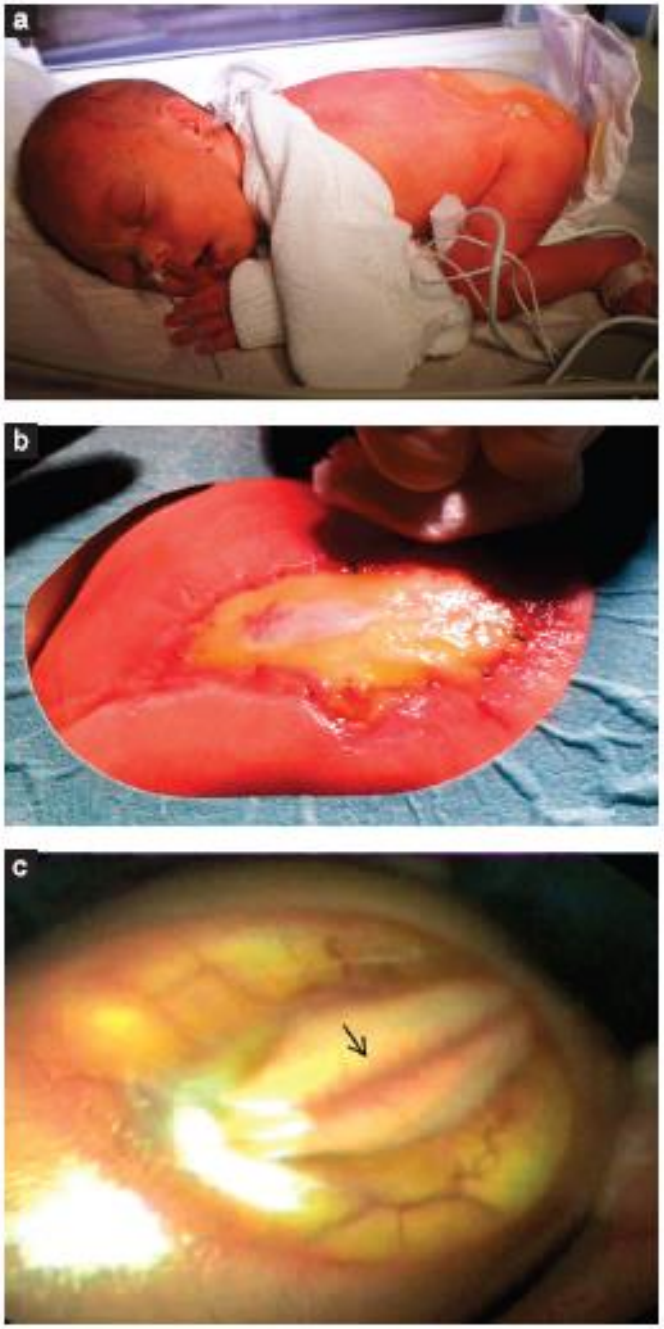

Ihre Ansprechpartner am UKGM Giessen und Marburg

UKGM
UNIVERSITÄTSKLINIKUM
GIESSEN UND MARBURG

Standort Giessen

Tel: 0641-985-45173/ 45170

Fax: 0641- 985-45279

Prof. Dr. med. Roland Axt-Fliedner

Mail: roland.axt-fliedner@gyn.med.uni-giessen.de

Dr. med. Ivonne Bedei

Mail: ivonne.bedei@gyn.med.uni-giessen.de

Standort Marburg



Tel: 06421- 58-64546

Fax: 06421-58-66413

Dr. med. Siegmund Köhler

Mail: Siegmund.Koehler@uk-gm

Dr. med. Corinna Keil

Mail: Corinna.keil@med.uni-marburg.de

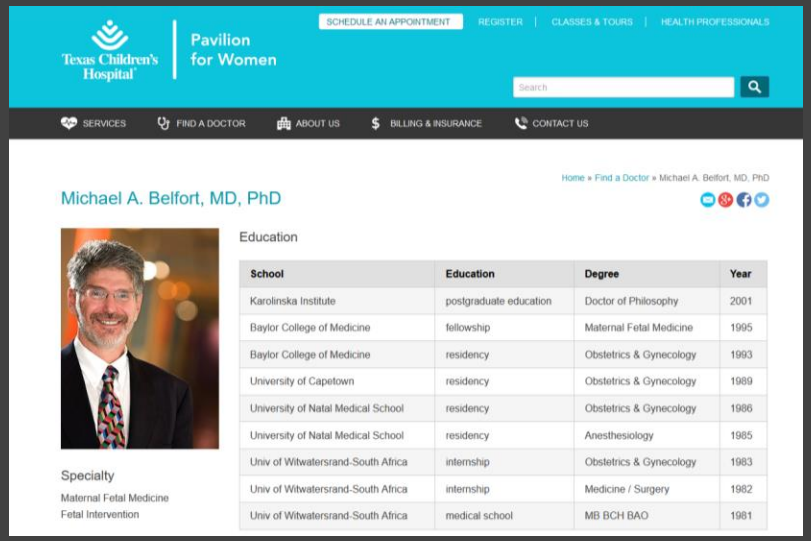

Texas Children's Hospital | Pavilion for Women

SCHEDULE AN APPOINTMENT | REGISTER | CLASSES & TOURS | HEALTH PROFESSIONALS

SERVICES | FIND A DOCTOR | ABOUT US | BILLING & INSURANCE | CONTACT US

Home » Find a Doctor » Michael A. Belfort, MD, PhD

Michael A. Belfort, MD, PhD

Education

School	Education	Degree	Year
Karolinska Institute	postgraduate education	Doctor of Philosophy	2001
Baylor College of Medicine	fellowship	Maternal Fetal Medicine	1995
Baylor College of Medicine	residency	Obstetrics & Gynecology	1993
University of Capetown	residency	Obstetrics & Gynecology	1989
University of Natal Medical School	residency	Obstetrics & Gynecology	1986
University of Natal Medical School	residency	Anesthesiology	1985
Univ of Witwatersrand-South Africa	internship	Obstetrics & Gynecology	1983
Univ of Witwatersrand-South Africa	internship	Medicine / Surgery	1982
Univ of Witwatersrand-South Africa	medical school	MB BCH BAO	1981

Specialty

Maternal Fetal Medicine

Fetal Intervention

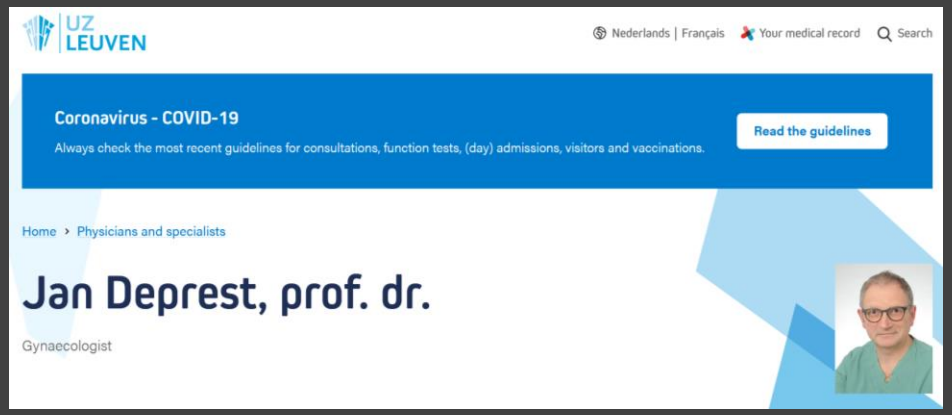

UZ LEUVEN

Nederlands | Français | Your medical record | Search

Coronavirus - COVID-19

Always check the most recent guidelines for consultations, function tests, (day) admissions, visitors and vaccinations.

Read the guidelines

Home › Physicians and specialists

Jan Deprest, prof. dr.

Gynaecologist

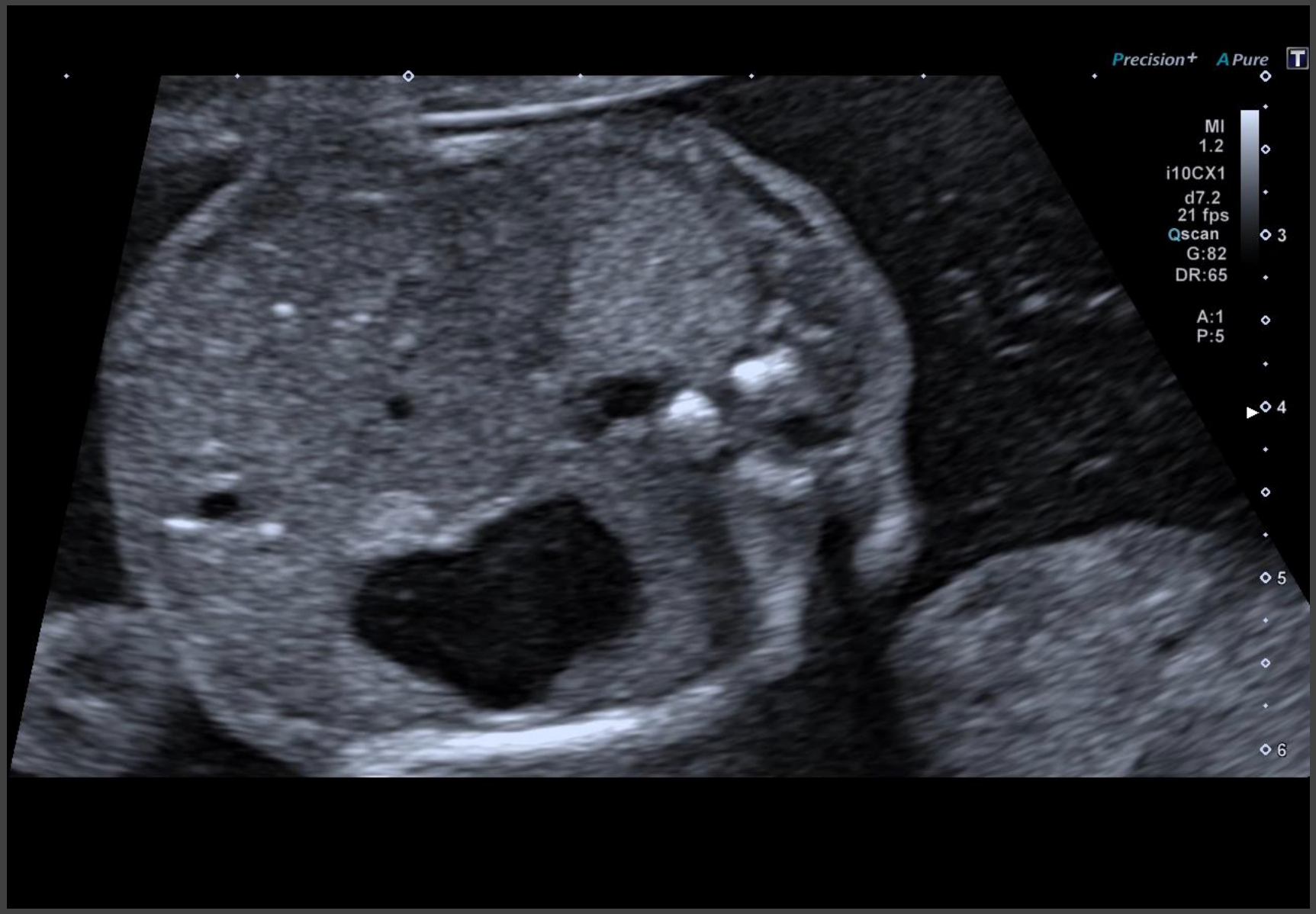
Precision+
A Pure
T
MI
1.2
i10CX1
d7.2
21 fps
Qscan
G:82
DR:65
A:1
P:5
3
4
5
6

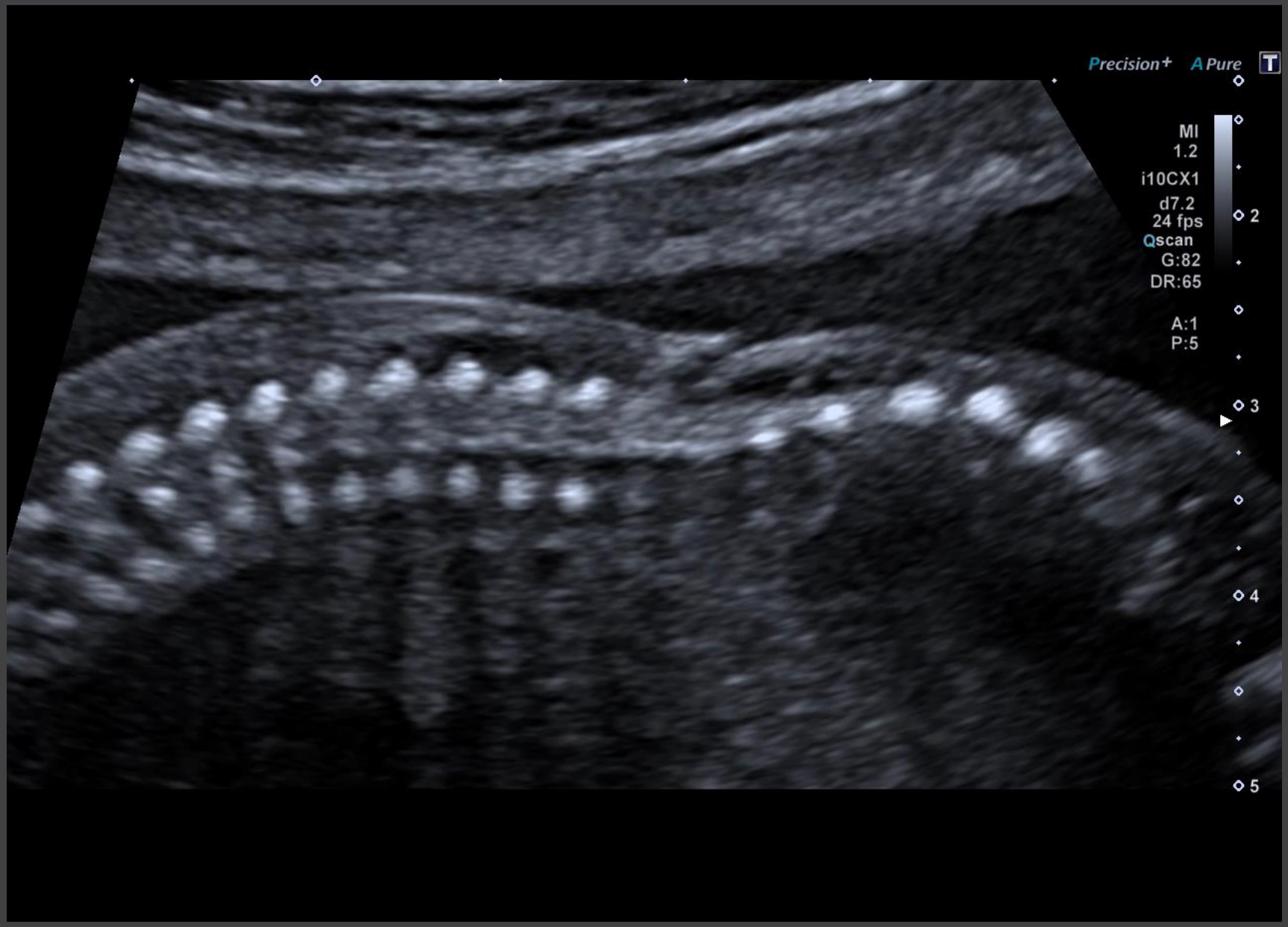
Precision+
A Pure
T
MI
1.2
i10CX1
d7.2
24 fps
Qscan
G:82
DR:65
A:1
P:5
2
3
4
5

T
0
2
4
6
8
MI:1.2
2DG
91
DR
60
6C2
T5.0
16 fps
HDD:73% Free

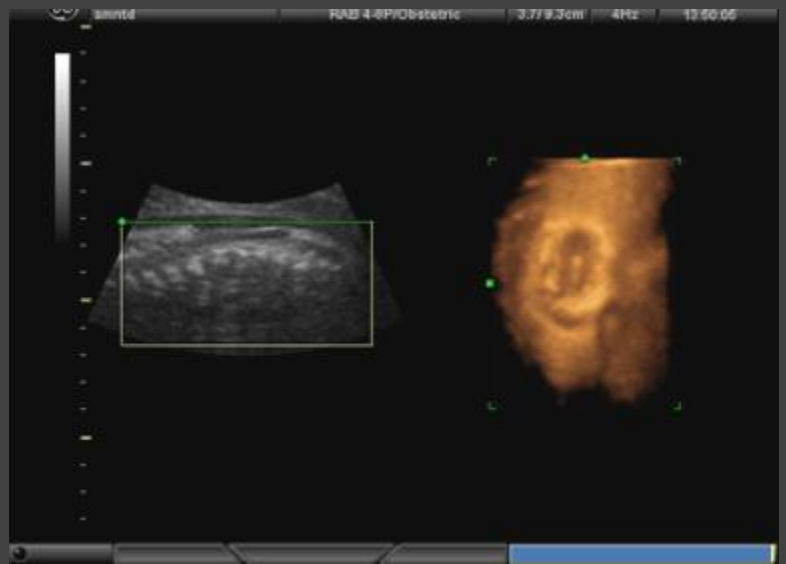

T
2
4
6
8
6C2
T5.0
17 fps

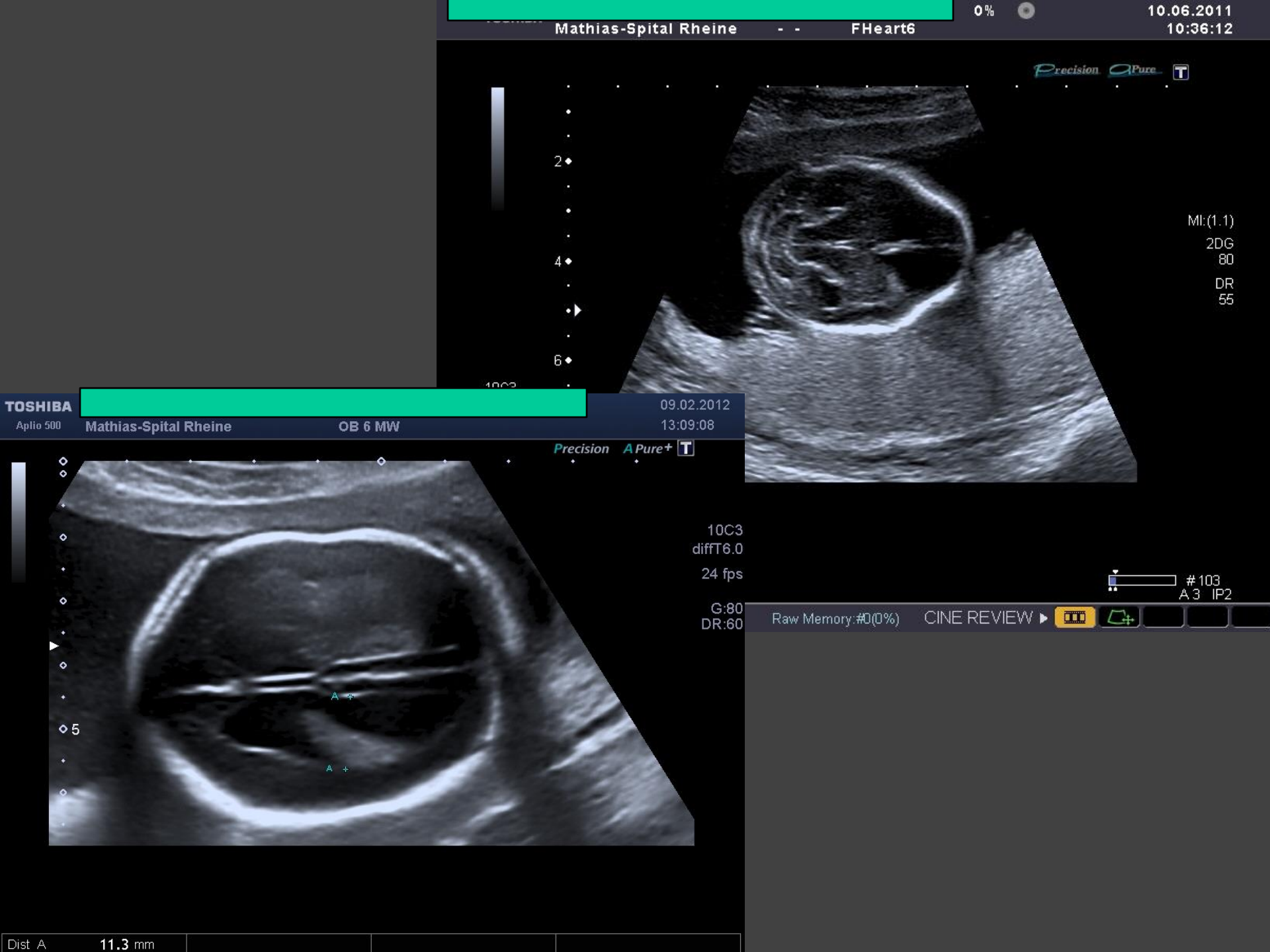
0%
10.06.2011
10:36:12
Mathias-Spital Rheine - - FHeart6
Precision APure
MI:(1.1)
2DG
80
DR
55
TOSHIBA
Aplio 500
Mathias-Spital Rheine
OB 6 MW
09.02.2012
13:09:08
Precision APure+
10C3
diffT6.0
24 fps
G:80
DR:60
#103
A 3 IP2
Raw Memory:#0(0%)
CINE REVIEW
Dist A 11.3 mm

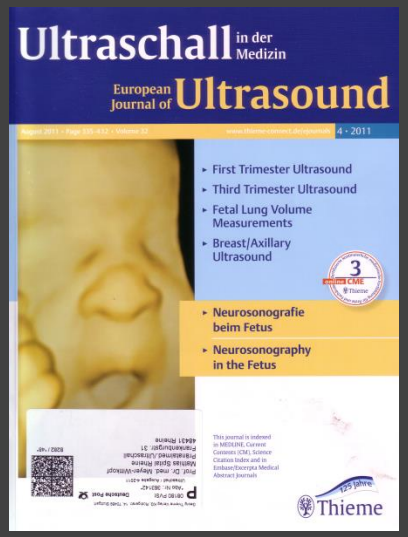

Fetale Neurosonografie: die erweiterte Untersuchung des ZNS beim Fetus

K. Karl[1], F. Kainer[1], K-S. Heling[2], R. Chaoui[2]

[1] Klinik und Poliklinik für Frauenheilkunde und Geburtshilfe, Campus Innenstadt, Ludwig-Maximilians-Universität München, Deutschland
[2] Pränataldiagnostik, Friedrichstraße 147, Berlin, Deutschland

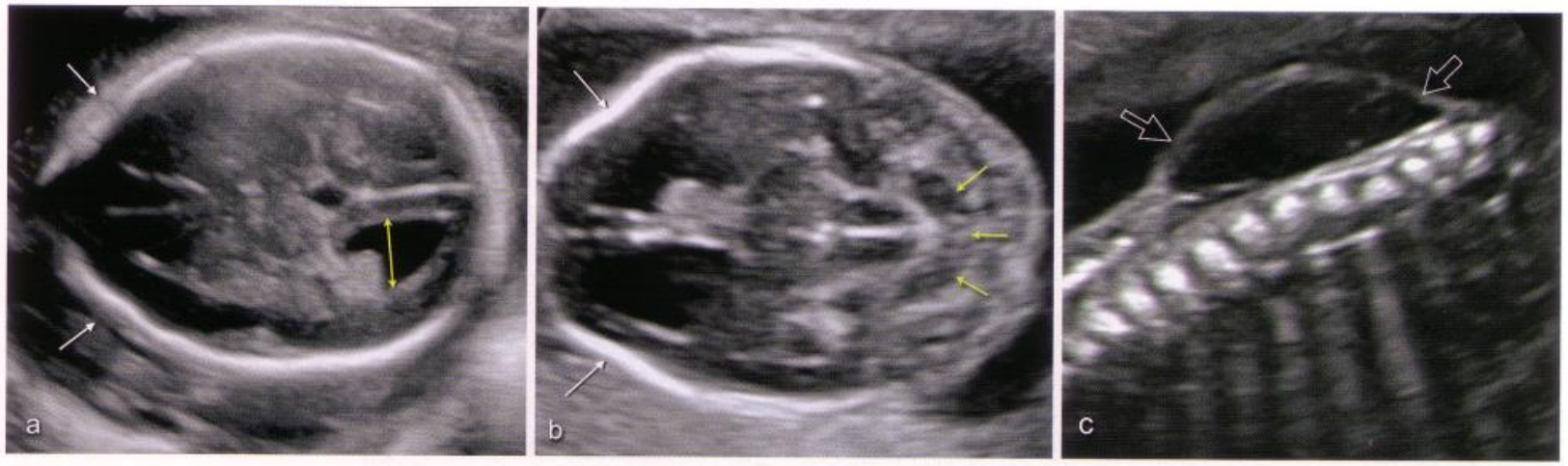

Abb. 5 Folgende kraniale Zeichen treten bei Feten mit offener Spina bifida auf: „Lemon sign": „Zitronenform" des fetalen Kopfes durch knöcherne Verformung (**a, b**). **b** „Banana sign": „Bananenform" des Kleinhirns durch Herniation der komprimierten Kleinhirnhemisphären in das Foramen magnum. **c** Myelomeningocele: durch Spaltbildung der Wirbelsäule tritt das Rückenmark in einer Zyste an die Oberfläche hervor.

Fig. 5 The following cranial signs occur in fetuses with open spina bifida: Lemon sign of the head due to bone deformation (**a, b**). **b** Banana sign: corresponds to the compressed cerebellar hemispheres herniating into the foramen magnum. **c** Myelomeningocele: The spinal cord protrudes through a cleft in the spinal column to form a cyst on the surface.

tart Werkzeuge IMG_20211022_000... ×

1 / 1 102%

Krankenkasse bzw. Kostenträger

Techniker Krankenkasse

Name, Vorname des Versicherten

[redacted]

Überweisungsschein

06

Quartal 4 2 1

Geschlecht W

- [x] Kurativ
- [ ] Präventiv
- [ ] Behandl. gemäß § 116b SGB V
- [ ] bei belegärztl. Behandlung
- [ ] Unfall Unfallfolgen

Datum der OP bei Leistungen nach Abschnitt 31.2

Überweisung an [redacted]

- [ ] Ausführung von Auftragsleistungen
- [ ] Konsiliar-untersuchung
- [x] Mit-/Weiter-behandlung

AU bis

- [ ] eingeschränkter Leistungsanspruch gemäß § 16 Abs. 3a SGB V

Diagnose/Verdachtsdiagnose

Grav:I, Para:0, ET:13.03.2022, Lemon sign, Banana boat

Befund/Medikation

fetalis test v. 08.09.21: unauff

Auftrag

Feindiagnostik erbeten, Ausschluß Fehlbildung

[redacted]

2019(1).pdf (GESCHÜTZT) - Adobe Acrobat Reader DC
Anzeige Fenster Hilfe
kzeuge ETS Hoopmann 20...
932 (4 von 6)

Abb. 5: Gastroschisis, 13+0 SSW, Transversalschnitt auf Höhe des fetalen Nabelschnuransatzes, Prolaps von Darmschlingen paraumbilikal

Abb. 6: Body-Stalk-Anomalie, 12+4 SSW, mittsagittale Darstellung des gesamten Feten, komplette Eventeration unterhalb des Thorax, fehlende Blase, enge Verbindung der unteren Körperhälfte mit der Plazenta

Abb. 7: Megazystis, 13+1 SSW, mittsagittale Darstellung des gesamten Feten, massiv dilatierte Blase auf dem Boden von Urethralklappen, durch die massive Aufstauung Prolaps von Blasenanteilen in den Nabelschnuransatz

Kategorien der Erkennbarkeit wichtiger Fehlbildungen bei 11+0 bis 13+6 SSW

(fast) immer erkennbar	potenziell erkennbar	selten oder nie erkennbar
An-/Exenzephalie (Abb. 2)	Hand-und Fußfehlbildungen	Mikrozephalie
Holoprosenzephalie (Abb. 3)	Zwerchfellhernie	Balkenfehlanlage
Omphalozele (Abb. 4)	letale Skelettdysplasie	Ventrikulomegalie
Gastroschisis (Abb. 5)	schwere Herzfehler	Tumoren/Ovarialzysten
Body-Stalk-Anomalie (Abb. 6)	Spina bifida aperta	Lungenläsionen
Megazystis (Abb. 7)	Gesichtsspalten	gastrointestinale Obstruktionen

nach (9)

T
0
5
10
MI:1.1
2DG
79
DR
60
6C2
T5.0
31 fps
HDD:48% Free

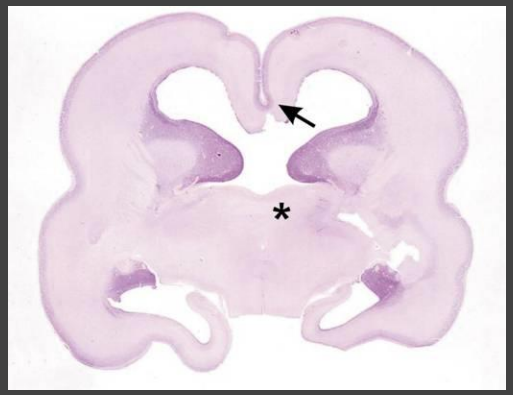

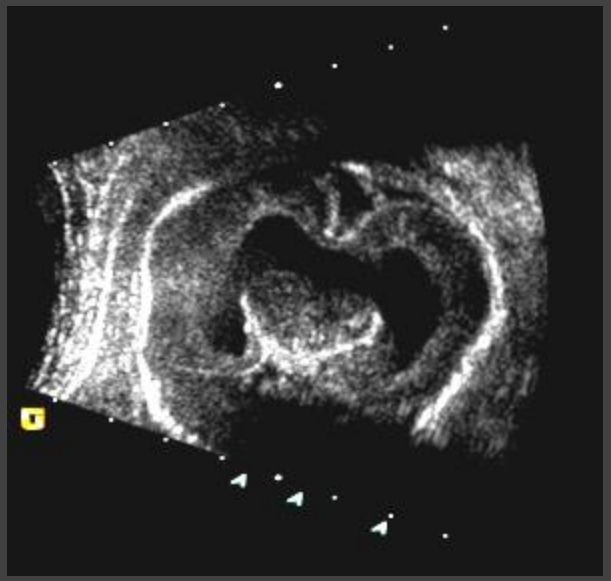

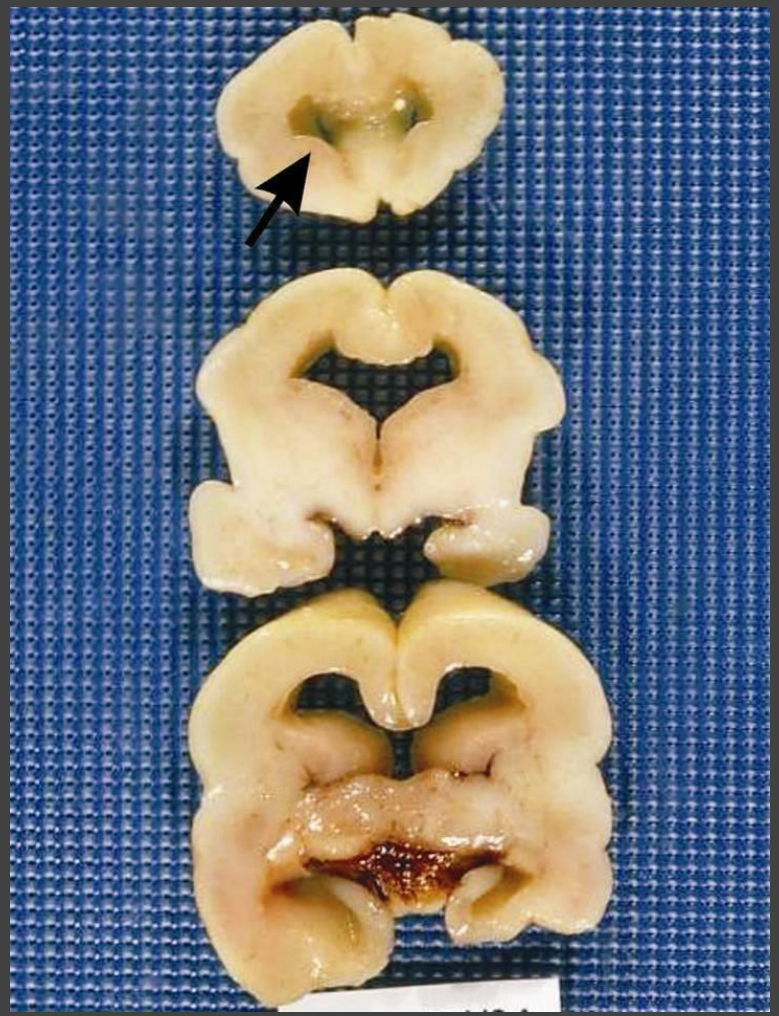

0008766630 CA=22w4d
10.1cm / 20Hz
TIs 0.1
07.02.2008 10:16:22
COMP
2.Trim.
Har-high
Pwr 100
Gn -2
C6 / M7
P4 / 4
SRI II 4
3.6 sec

Aplio 500
Mathias-Spital Rheine
OB 6 MW
14:10:29
Precision
A Pure+
T
MI
1.4
10C3
diffT6.0
21 fps
G:76
DR:60
5

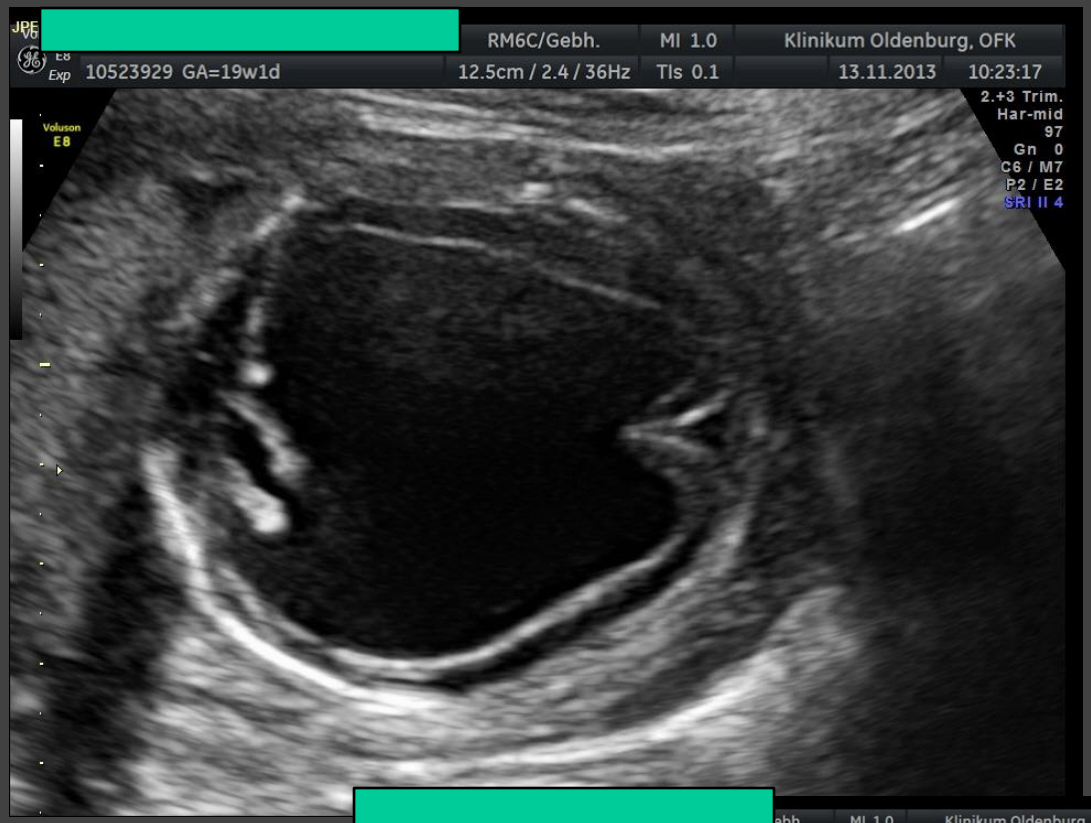
RM6C/Gebh.
MI 1.0
Klinikum Oldenburg, OFK
10523929 GA=19w1d
12.5cm / 2.4 / 36Hz
TIs 0.1
13.11.2013
10:23:17
Voluson
E8
2.+3 Trim.
Har-mid
97
Gn 0
C6 / M7
P2 / E2
SRI II 4

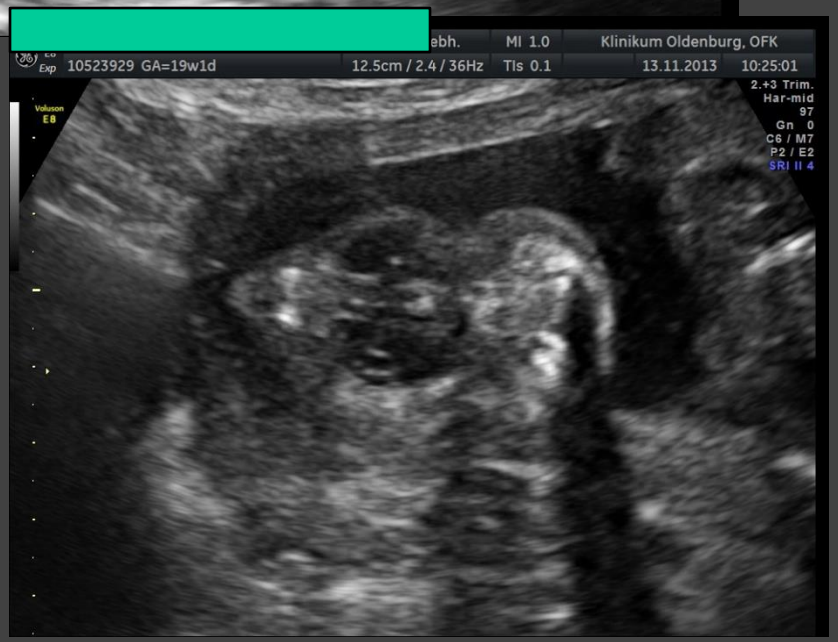
MI 1.0
Klinikum Oldenburg, OFK
10523929 GA=19w1d
12.5cm / 2.4 / 36Hz
TIs 0.1
13.11.2013
10:25:01
Voluson
E8
2.+3 Trim.
Har-mid
97
Gn 0
C6 / M7
P2 / E2
SRI II 4

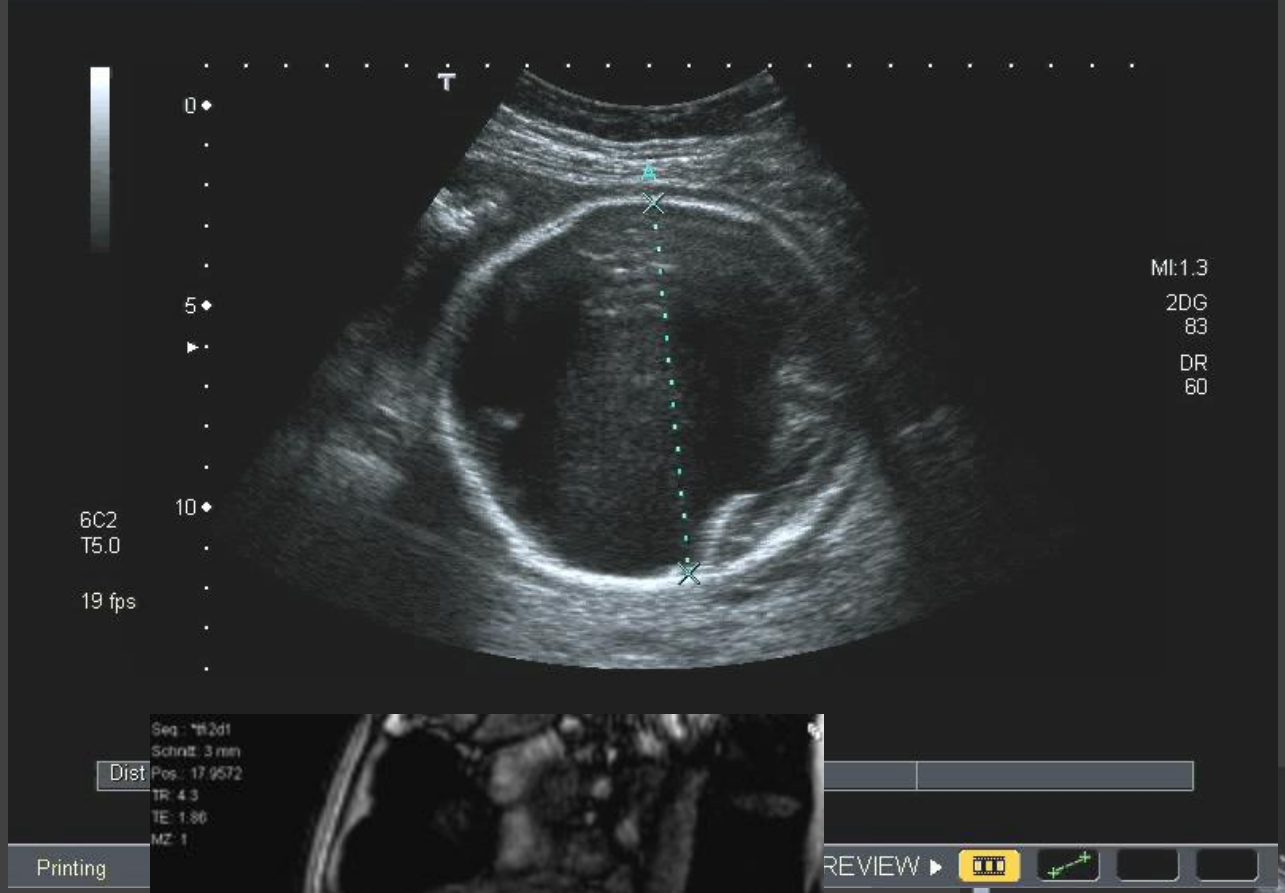
T
0
5
10
MI:1.3
2DG
83
DR
60
6C2
T5.0
19 fps
Dist
Printing
REVIEW

Seq.: *tfi2d1
Schnitt: 3 mm
Pos.: 17.9572
TR: 4.3
TE: 1.86
NZ: 1
P
CMI = 0.51
HFS
FOV: mm

2DG
75
DR
60
5
6C2
T5.0
22 fps
10

Abb. 5: Gastroschisis, 13+0 SSW, Transversalschnitt auf Höhe des fetalen Nabelschnuransatzes, Prolaps von Darmschlingen paraumbilikal

Abb. 6: Body-Stalk-Anomalie, 12+4 SSW, mittsagittale Darstellung des gesamten Feten, komplette Eventeration unterhalb des Thorax, fehlende Blase, enge Verbindung der unteren Körperhälfte mit der Plazenta

Abb. 7: Megazystis, 13+1 SSW, mittsagittale Darstellung des gesamten Feten, massiv dilatierte Blase auf dem Boden von Urethralklappen, durch die massive Aufstauung Prolaps von Blasenanteilen in den Nabelschnuransatz

Kategorien der Erkennbarkeit wichtiger Fehlbildungen bei 11+0 bis 13+6 SSW

(fast) immer erkennbar	potenziell erkennbar	selten oder nie erkennbar
An-/Exenzephalie (Abb. 2)	Hand-und Fußfehlbildungen	Mikrozephalie
Holoprosenzephalie (Abb. 3)	Zwerchfellhernie	Balkenfehlanlage
Omphalozele (Abb. 4)	letale Skelettdysplasie	Ventrikulomegalie
Gastroschisis (Abb. 5)	schwere Herzfehler	Tumoren/Ovarialzysten
Body-Stalk-Anomalie (Abb. 6)	Spina bifida aperta	Lungenläsionen
Megazystis (Abb. 7)	Gesichtsspalten	gastrointestinale Obstruktionen

nach (9)

Aplio 500
Mathias-Spital Rheine
OB 1
Meyer-Wittko
09:58:22
Precision
A Pure+
T
0
5
10
10C3
diffT6.0
23 fps
G:77
DR:65
A:4
P:1
362

Aplio 500
Mathias-Spital Rheine
OB 1
Meyer-Wittko
10:22:05
Precision
A Pure+
T
10C3
diffT6.0
19 fps
G:78
DR:65
A:4
P:1
5
10
132

Aplio 500
Mathias-Spital Rheine
OB 1
Meyer-Wittko
08:23:14
Precision
A Pure+
T
0
5
10
10C3
diffT6.0
23 fps
G:77
DR:65
A:4
P:1
101

large

giant

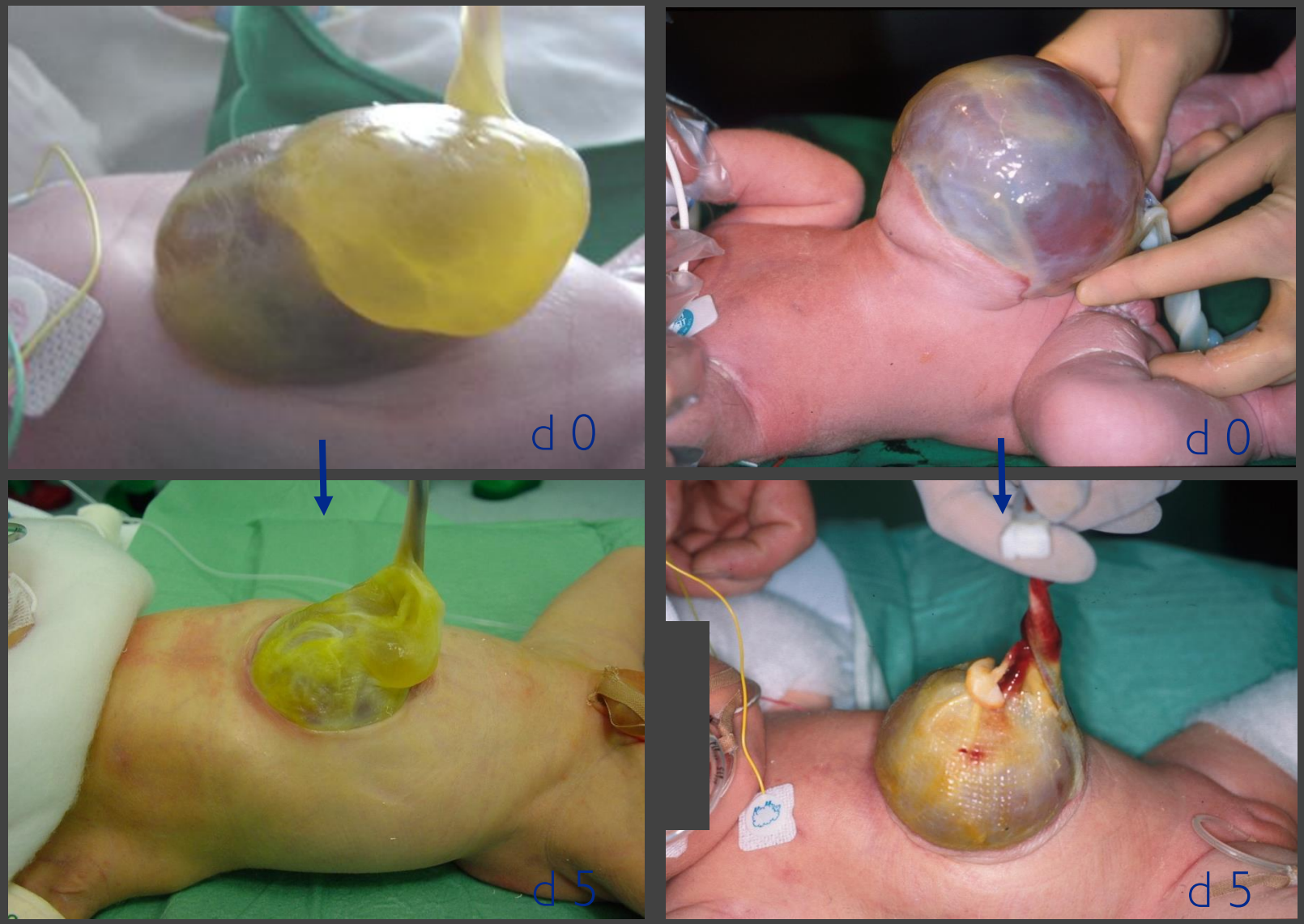

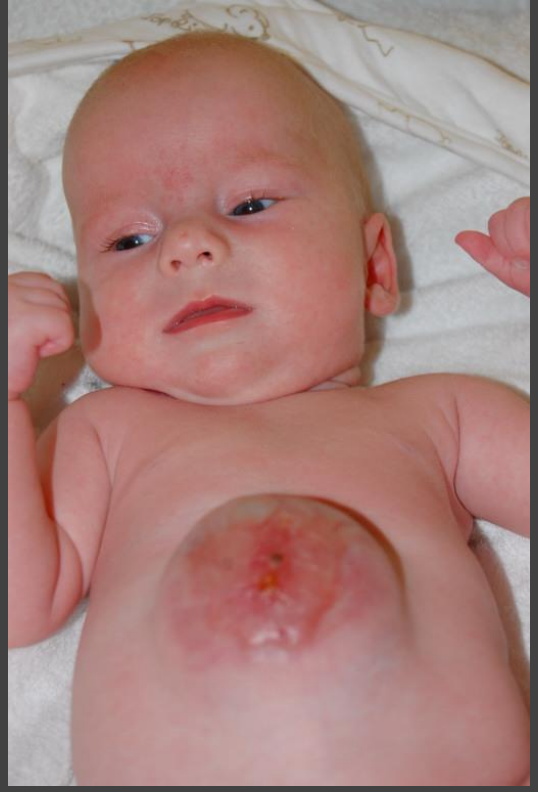

Precision
A Pure
T
0
5
10
13
MI
1.2
10C3
diffT6.0
23 fps
Qscan
G:92
DR:55
A:3
P:1

5
6
7
8
MI
0.9
10C3
diffT6.0
32 fps
G:82
DR:55
A:3
P:1

Precision
A Pure
T
5
6
7
8
MI
0.9
10C3
diffT6.0
94 fps
G:82
DR:55
A:3
P:1

TOSHIBA
Aplio i800
Mathias-Spital Rheine
OB 10C3
10:50:54
Precision+
A Pure
T
MI
1.2
10C3
d7.6
26 fps
Qscan
G:81
DR:65
A:1
P:5
5

TOSHIBA
Aplio i800
Mathias-Spital Rheine
OB 10C3
10:51:03
Precision+
A Pure
T
MI
1.2
10C3
d7.6
26 fps
Qscan
G:81
DR:65
A:1
P:5
5

T
4
6
8
10C3
T7.6
26 fps
MI:1.3
2DG
70
DR
60
HDD:75% Free

TOSHIBA
Aplio i800
Mathias-Spital Rheine
Endovaginal OB
09:13:05
Precision+
A Pure
9.5
MI
0.8
11C3
d10.5
22 fps
G:84
DR:70
A:1
P:3
5
0
T

TOSHIBA
Aplio i800
Mathias-Spital Rheine
Endovaginal OB
09:14:06
Precision+
A Pure
5
MI
1.1
11C3
d10.5
22 fps
G:84
DR:70
A:1
P:3
0
T

FALLNUMMER:11815108

Was bedeutet „infauste Prognose“?

Der Begriff „infauste Prognose“ wird in der Regel in der Medizin verwendet, wenn die Vorhersage für den weiteren Krankheitsverlauf sehr ungünstig ausfällt. Eine Heilung ist in der Regel nicht möglich, es ist mit dem Tod zu rechnen.

(Quelle: wikipedia)

Mathias-Spital Rheine

Konzept der palliativen Entbindung

Mathias-Spital Rheine

BUNDESÄRZTEKAMMER

Bekanntmachungen

Grundsätze der Bundesärztekammer zur ärztlichen Sterbebegleitung

Bei Neugeborenen mit schwersten Beeinträchtigungen durch Fehlbildungen oder Stoffwechselstörungen, bei denen keine Aussicht auf Heilung oder Besserung besteht, kann nach hinreichender Diagnostik und im Einvernehmen mit den Eltern eine lebenserhaltende Behandlung, die ausgefallene oder ungenügende Vitalfunktionen ersetzen soll, unterlassen oder beendet werden. Gleiches gilt für extrem unreife Kinder, deren unausweichliches Sterben abzusehen ist, und für Neugeborene, die schwerste zerebrale Schädigungen erlitten haben.

Erkrankungen mit infauster Prognose im Neugeborenenalter:

DOI: 10.1111/j.1471-0528.2012.03450.x
www.bjog.org

Review article

Fatally flawed? A review and ethical analysis of lethal congenital malformations

DJC Wilkinson,[a,b] P Thiele,[c] A Watkins,[d] L De Crespigny[b]

	Wahrscheinlich-keit der Lebendgeburt	Mittlere Überlebens-dauer	Anteil der Überlebenden >1 Woche	Anteil der Überlebenden > 1 Jahr
Nierenagenesie	n. b.	< 24 h	< 5 %	n. b.
Anenzephalus	62-72 %	< 24 h	0-14 %	7 %
Trisomie 13	28-46 %	10 d	45-57 %	14-21 %
Trisomie 18	48-51%	14 d	30-65 %	14- 19 %
Thanatophore Dysplasie	n. b.	n. b.	n. b.	n. b.
Holoprosenzephalie	n. b.	n. b.	n. b.	n. b.

In Liebe zur
Erinnerungan
Noah
Leano

Update Pränataldiagnostik 2023
Teil 2 wenn Restzeit ?

CAVE Interessenskonflikte – Mitglied der Biotest ICON Initiative sowie Vortragshonorare von Biotest bei CMV Vorträgen

Deutsches Museum

Einlass11-12Uhr

Freitag, 10.02.2023 11:00 Uhr

7010074973

Schutz bei fehlendem Immunsystem – die lebensrettende Innovation gegen gefährliche Viren

Helga Rübsamen-Schaeff und Holger Zimmermann entwickelten einen neuartigen Wirkstoff gegen das humane Cytomegalie-Virus (HCMV). Dafür wurden sie 2018 mit dem Deutschen Zukunftspreis ausgezeichnet.

Wie alle Viren benötigen Cytomegalie-Viren Wirtszellen, um sich zu vermehren. Diese produzieren unter anderem Virus-Proteine und Virus-DNA. Der Wirkstoff Letermovir hemmt ein viruseigenes Enzym, das für die Verpackung der Virus-DNA in die Virus-Hülle notwendig ist, und verhindert so die Virusvermehrung, ohne die Wirtszelle zu schädigen.

Das aus der Familie der Herpes-Viren stammende Cytomegalie-Virus ist weltweit verbreitet. Mehr als die Hälfte aller Menschen sind mit ihm chronisch infiziert, aber nur Menschen mit einem geschwächten oder fehlenden Immunsystem erkranken daran schwer oder versterben. Der Wirkstoff Letermovir ist heute zur HCMV-Prophylaxe bei Knochenmarktransplantierten zugelassen. Darüber hinaus könnten in Zukunft auch Organtransplantierte, AIDS-Patienten oder Neugeborene von einer Behandlung mit Letermovir profitieren; erste Studien dazu sind bereits angelaufen.

Das humane Cytomegalie-Virus

Das humane Cytomegalie-Virus (HCMV) ist ein weltweit verbreitetes Virus aus der Familie der Herpes-Viren. Es ist mit dem Lippenbläschen verursachenden Herpes-Virus verwandt, führt aber zu anderen Erkrankungen. HCMV vergrößert die von ihm infizierten Zellen stark, führt demenstprechend zur Cytomegalie, der „Riesenzellbildung".

Das Virus ist etwa 200 Nanometer groß, das entspricht etwa 1/500 des Durchmessers eines menschlichen Haares. Sein Erbgut besteht aus linearer, doppelsträngiger Desoxyribonukleinsäure (DNA) und enthält mindestens 166 Gene. Die DNA befindet sich eng gepackt in einer regelmäßig geformten, aus 162 Proteinen bestehenden Struktur, dem Capsid.
Dieses wiederum wird von einer Virus-Hülle umschlossen, die aus einer menschlichen Zellmembran und mehr als 50 verschiedenen Virus-Proteinen aufgebaut ist. Der Raum zwischen Virus-Hülle und Capsid wird als Tegument bezeichnet und enthält Virus-Proteine sowie menschliche und virale Ribonukleinsäure (RNA).

1_DNA
2_Capsid
3_Virushülle mit Proteinen
4_Tegument mit Virusproteinen und RNA

Jeder Zweite hat das Cytomegalie-Virus

In den Industrieländern ist etwa die Hälfte der Menschen mit dem humanen Cytomegalie-Virus (HCMV) infiziert, in vielen anderen Ländern sind es bis zu 100 Prozent. Die Übertragung des HCMV erfolgt über Speichel, Urin und Spermasekrete sowie bei Bluttransfusionen.

Das Virus ist ein „opportunistischer" Erreger, der sich nur in Menschen mit einem geschwächten Immunsystem vermehren kann. Besonders gefährdet sind daher Föten und Säuglinge, deren Abwehrkräfte sich erst entwickeln.
Gleiches gilt für Leukämiepatienten, deren Immunsystem vor einer Knochenmarktransplantation zerstört wird und sich danach erst in rund 100 Tagen wieder ausbildet. Organtransplantierte Patienten, die Immunsuppressiva einnehmen müssen, und AIDS-Patienten mit geschwächtem Immunsystem sind durch das HCMV ebenfalls stark bedroht.

Bei diesen Menschen kann eine HCMV-Neuinfektion oder eine HCMV-Reaktivierung zu schwerwiegenden gesundheitlichen Problemen führen, die von Durchfall und Darmentzündungen bis zur Erblindung oder zum Verlust des transplantierten Organs führen oder sogar tödlich enden können.
Bei Kindern, die während der Schwangerschaft durch eine Infektion der Mutter mit HCMV infiziert wurden, können Hörschäden, Wachstumsverzögerungen und geistige Behinderung entstehen. In schweren Fällen kann die Infektion zum Tod führen.

Bei gesunden Menschen mit einem funktionierenden Immunsystem hingegen verläuft die Erstinfektion mit dem Virus fast immer ohne oder mit nur geringen Krankheitssymptomen. Das Virus verbleibt jedoch lebenslang im Körper und kann eine erneute Infektion hervorrufen, wann immer das Immunsystem ausfällt oder massiv geschwächt ist.

CONGENITAL CYTOMEGALOVIRUS

Congenital cytomegalovirus (CMV) infection is the **most common intrauterine infection and the first** cause of **congenital disabilities : 0.6% of all newborns**

- ✓Auditory impairment
- ✓Cognitive impairment
- ✓Neurological impairment

INFANTS

Gindes L et al; BJOG 2008

Nigro et al; Clin Inf Dis 2013

Putting the Burden of Congenital CMV in Perspective

Estimated Annual Number of US Children With Long-Term Sequelae Caused by Various Conditions

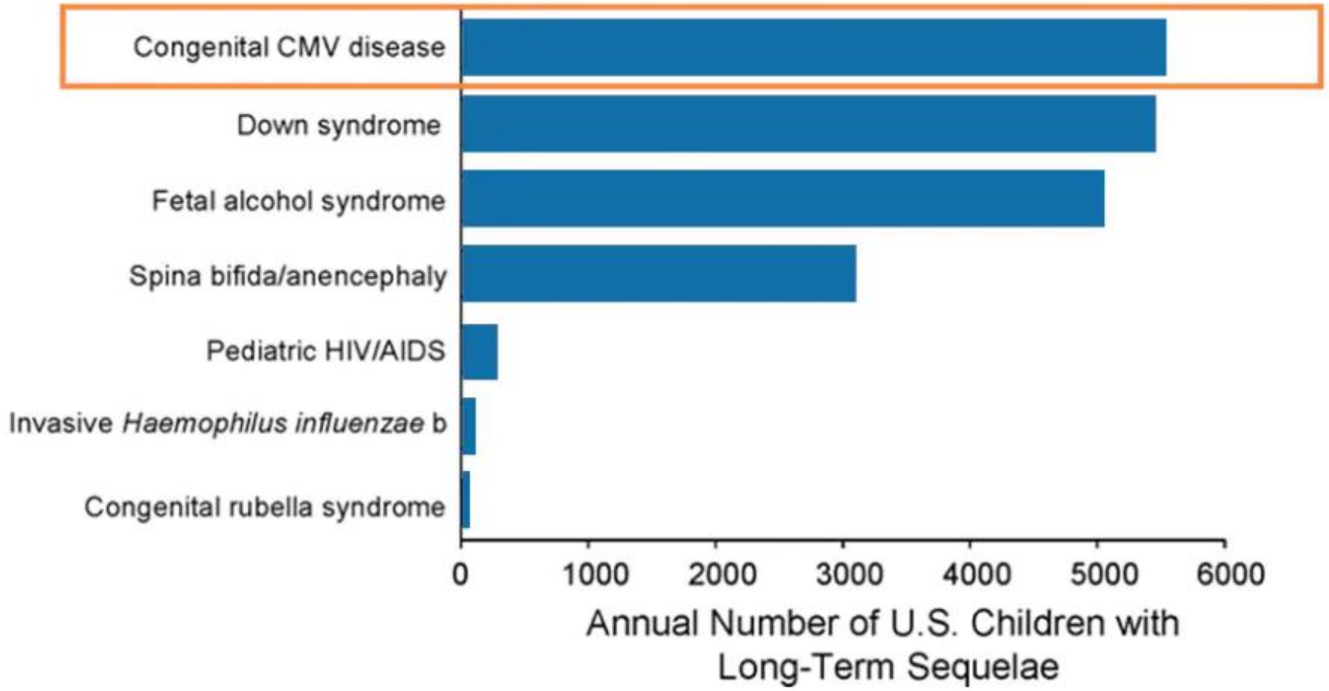

Cannon MJ. J Clin Virol. 2009;46:S6-S10.

Prophylaxe- und Therapieansätze

Mutter	Expositions-Prophylaxe	Hygiene-Informationen
↓		
Plazenta	Prävention der Transmission	Immunoglobuline bis 20-23 SSW
↓		
Fet	Prävention der Symptomatik	Valaciclovir nach Transmission

Timing of Maternal CMV Infection Affects Risk of Mother-to-Child Transmission and cCMV Severity

Risk of Transmission to Fetus and Neonate Impairment by Onset of Mother's Primary CMV Infection During Pregnancy per Pooled Analysis of 17 Studies

- Transmission risk with primary infection increases each trimester but is never 100%
- Risk of impairment is greater when primary infection occurs earlier during gestation

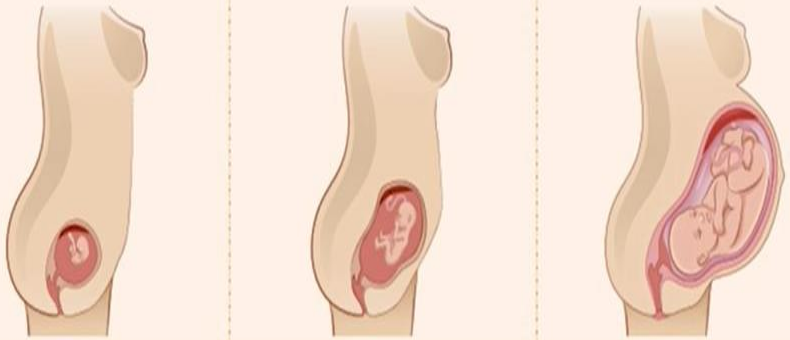

	Trimester		
	First	Second	Third
Transmission risk, %	36.8	40.3	66.2
Symptomatic at birth, %*	9.1	0.3	0.4
SNHL or neurodevelopmental, %*	22.8	0.1	0

*If infected.

cCMV, congenital CMV.

Chatzakis C, et al. Am J Obstet Gynecol. 2020;223:870-883.

©Medscape, LLC

Medscape

Transmission Rate and Risk of Sequelae

	Transmission rate	Fetal insult in infected fetuses
Periconceptional	21 %	28.8%
I. trimester	36.8%	19.3%
II. trimester	40.3%	0.9%
III. trimester	66.2%	0.4%

Chatzakis AJOG 2020

CMV-Infektion im ersten Trimenon: Was bringt die Hyperimmunglobulin-Behandlung?

Kagan KO et al. Prevention of maternal-fetal transmission of CMV by hyperimmunoglobulin (HIG) administered after a primary maternal CMV infection in early gestation. Ultrasound Obstet Gynecol 2018; doi: 10.1002/uog.19164

Bis zu 4 % der CMV-seronegativen Schwangeren erleiden eine CMV-Infektion. Das Risiko für eine symptomatische Infektion des Neugeborenen ist am größten, wenn die maternale Serokonversion im ersten Trimenon stattfindet. Lässt sich die Gefahr der Virustransmission auf den Fetus verringern, wenn diese Mütter 2-wöchentlich mit Hyperimmunglobulin behandelt werden? Diese Fragestellung hat ein deutsches Forscherteam prospektiv untersucht.

mission stattgefunden hatte, objektivierten die Wissenschaftler mittels Amniozentese, die etwa mit 20 SSW – durchschnittlich 10,4 SSW nach der Diagnose – stattfand. Ferner erfolgte bei den Neugeborenen eine Virustestung anhand von Nabelschnurblut, Urin- und/oder Speichelproben. Das Vergleichskollektiv bildete eine historische Kohorte von 108 Schwangeren, die ebenfalls im ers-

Patientin wurden zwischen 2 und 6 Hyperimmunglobulin-Infusionen verabreicht. Schwere Therapienebenwirkungen beobachteten die Forscher bei keiner Schwangeren. Das serologische Monitoring zeigte während der 2-wöchentlichen Behandlungszyklen periodische CMV-IgG-Fluktuationen. Die IgG-Avidität nahm hingegen nach der ersten Hyperimmunglobulin-Gabe zu und blieb während der gesamten Therapiezeit stabil. Die Analyse des Amniozentesematerials ergab: Lediglich bei einer der 40 Studienteilnehmerinnen (2,5 %) hatte eine maternofetale Virustransmission stattgefunden. Die Schwangerschaften endeten durchschnittlich mit 39,3 SSW. Das mediane Geburtsgewicht der Kinder betrug 3350 g. Bei 2 Neugeborenen mit initial negativem Amniozentesebefund wurde eine kongenitale CMV-Infektion – offenbar infolge einer späten Virustransmission – diagnostiziert. 26, 20 bzw. 4 Monate nach der Geburt entwickeln sie sich normal und ohne Anzeichen einer Hörstörung.

FAZIT

Die Autoren schlussfolgern: Werden Schwangere, die im ersten Trimenon eine CMV-Primärinfektion erleiden, bis zur 20. SSW engmaschig mit Hyperimmunglobulin behandelt, sinkt das Risiko einer maternofetalen Virustransmission deutlich. Die Studienergebnisse bedürfen jedoch einer Bestätigung im Rahmen einer prospektiven randomisierten kontrollierten Untersuchung.

Dr. med. Judith Lorenz, Künzell

Bundessozialgericht

Pressemitteilung 1/2023
vom 25. Januar 2023

Grundsätze der Arzneimittelzulassung gelten auch bei Risiken in der Schwangerschaft

Der 1. Senat des Bundessozialgerichts hat gestern entschieden (*Aktenzeichen B 1 KR 7/22 R*), wann schwangere Frauen ausnahmsweise Anspruch auf ein für die konkrete Behandlung nicht zugelassenes Arzneimittel haben, um ihr ungeborenes Kind vor einer gefährlichen Infektion zu schützen. Dafür ist erforderlich, dass eine hohe Wahrscheinlichkeit für einen tödlichen oder besonders schweren Verlauf spricht.

Die schwangere Klägerin hatte sich mit dem für sie ungefährlichen Zytomegalievirus infiziert. Es bestand jedoch ein Ansteckungsrisiko für das

Bundessozialgericht
Pressestelle
Graf-Bernadotte-Platz 5
34119 Kassel

Tel. +49 (0) 561 3107 460
Fax +49 (0) 561 3107 474

pressestelle@bsg.bund.de
www.bundessozialgericht.de

UNG

Die schwangere Klägerin hatte sich mit dem für sie ungefährlichen Zytomegalievirus infiziert. Es bestand jedoch ein Ansteckungsrisiko für das ungeborene Kind mit potentiell schwerwiegenden Folgen bis hin zum Abort. Bei der großen Mehrheit der Schwangerschaften infizierter Mütter kommen Kinder gesund zur Welt. Das von der Klägerin begehrte Arzneimittel sollte die Ansteckungswahrscheinlichkeit für das Ungeborene verringern. Es war aber hierfür nicht zugelassen und nicht abschließend erforscht. Die Krankenkasse lehnte die Übernahme der Kosten deshalb ab.

Der 1. Senat des Bundessozialgerichts hat diese Entscheidung bestätigt. Der Staat muss das Leben und die körperliche Unversehrtheit der Versicherten schützen. Diese Schutzpflicht erstreckt sich bei schwangeren Frauen auch auf das ungeborene Kind. Die Ausgestaltung des Leistungsrechts der gesetzlichen Krankenversicherung obliegt aber dem Gesetzgeber. Nur in extremen, nunmehr einfachgesetzlich geregelten Ausnahmefällen haben Versicherte außerhalb des jeweils maßgeblichen Qualitätsgebots weitergehende Ansprüche, wenn sie sich in einer notstandsähnlichen Situation befinden. Dabei muss eine hohe Wahrscheinlichkeit für einen tödlichen oder besonders schweren Krankheitsverlauf sprechen. Das war nach der hier allein möglichen statistischen Betrachtung nicht der Fall.

SSEMITTEILUN

Burden of Congenital CMV

Most infants born with congenital CMV will have no symptoms and no long-term problems

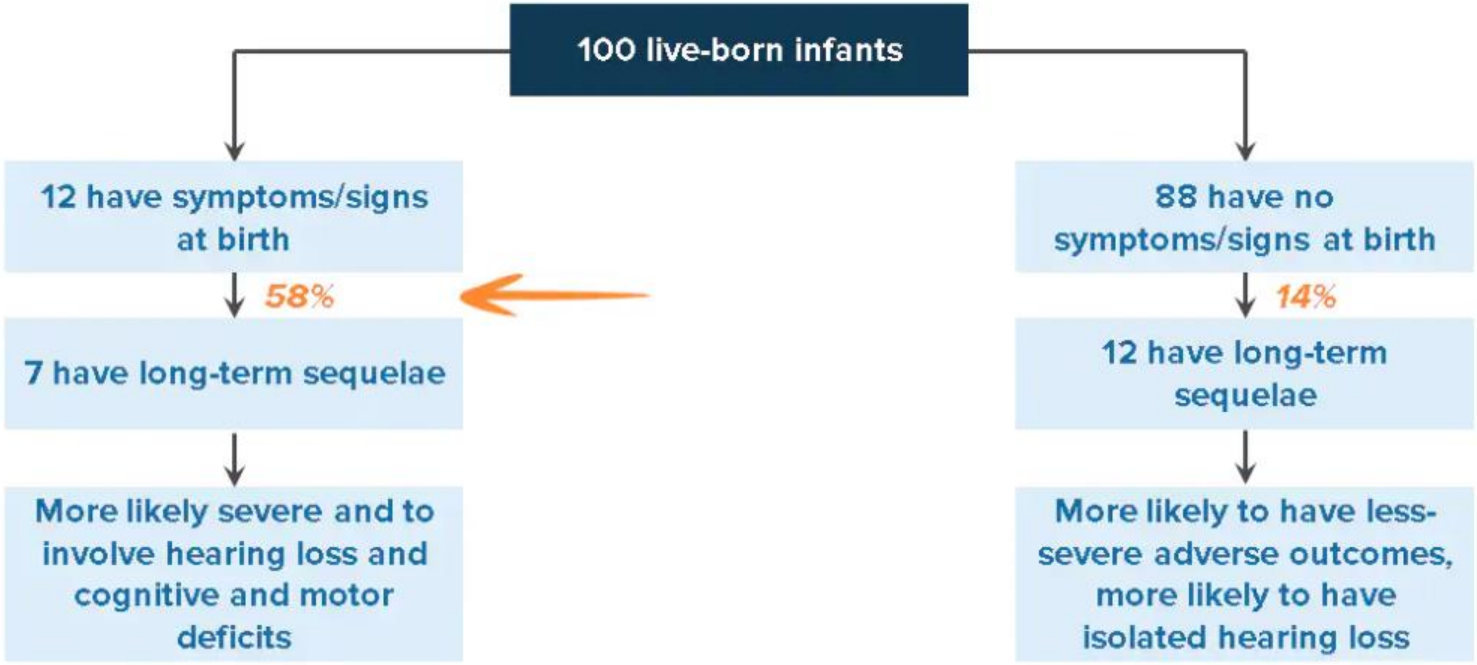

Dollard S, et al. Rev Med Virol. 2007;17:355-363.

MVZ Klinikviertel
Dr. med. Eva-Maria Blum et al
Frauenärztinnen

Beurhausstr. 21

D-44137 Dortmund

L A B O R Ä R Z T L I C H E R
B E F U N D B E R I C H T

Labor Prof.G.Enders MVZ Stuttgart
Telefon 0711-6357-0

Blatt 1

[redacted]

Kasse Ihre Nummer
PN

Diagnose: Rückstellprobe vom 18.01.2023,

Materialeingang : 23.01.23 07:14 **Endbefund vom 24.01.23** Duplikat vom 26.01.23

Nachweis	**Test**	**Befund**	**Vorbefund vom :**	**Normwert**	**Einheit**

DD (Forts.): - beim Einsender:
CMV-IgG ECLIA 110.00 U/ml (<0.5), -IgM 2.64 COI (<0.70)
CMV-IgG-Avid. ECLIA 38.2 % (<45.0 niedr.)

SSW: 5
SSW-Tag: 2

Serum vom 18.01.23 (00:00)

CMV IgG (Liaison)	CLIA	**positiv**	1)	negativ	
CMV IgG quantitativ		120.0		< 12.0	U/ml
CMV IgM (Liaison)	CLIA	**positiv**		negativ	
CMV IgM quantitativ		56.5		< 18.0	U/ml
CMV IgG-Avidität AU (Vidas)	ELFA	17			%
Bewertung CMV IgG-Avidität		**niedrig**			
<40% niedrig; >55% hoch					
CMV-IgG recomLINE		**positiv**			
Summe Punkte		15			
IE1		+++			
CM2		+++			

MVZ Klinikviertel
Dr. med. Eva-Maria Blum et al
Frauenärztinnen

Beurhausstr. 21

D-44137 Dortmund

LABORÄRZTLICHER
BEFUNDBERICHT

Labor Prof.G.Enders MVZ Stuttgart
Telefon 0711-6357-0

Blatt 1

[redacted]

t. Kasse Ihre Nummer
9 PN

Labornr.:14621771
Diagnose: V.a. CMV-Infektion in Frühgrav.,

Materialeingang : 31.01.23 07:26 Endbefund vom 01.02.23 Duplikat vom 02.02.23

Nachweis	Test	Befund	Vorbefund vom :	Normwert	Einheit

DD (Forts.): - seit 21.01.2023 leichte grippale Symptome
- keine Vorbefunde von früher vorhanden

SSW: 6
SSW-Tag: 3

EDTA-Blut vom 26.01.23 (00:00)

Vollblut vom 26.01.23 (00:00)

CMV IgG (Abbott)	CMIA	positiv	1)	negativ	
CMV IgG quantitativ		160.4		< 6.0	AU/ml
CMV IgM (Abbott)	CMIA	positiv		negativ	
CMV IgM-Index		2.85		< 0.85	Index
CMV-AK IgG-R quant.	CMIA	168.9		< 6.0	AU/ml
CMV-IgG-Avidität (Abbott)	CMIA	72.1			%
Bewertung CMV-IgG Avi (Abbott)		hoch			

<50.0% niedrig; >=60.0% hoch

MVZ Klinikviertel
Dr. med. Eva-Maria Blum et al
Frauenärztinnen

Beurhausstr. 21

D-44137 Dortmund

LABORÄRZTLICHER BEFUNDBERICHT

Labor Prof.G.Enders MVZ Stuttgart
Telefon 0711-6357-0

[redacted]

Ihre Nummer

Labornr.:14621771
Diagnose: V.a. CMV-Infektion in Frühgrav.,

Nachweis	Test	Befund	Vorbefund vom :	Normwert	Einheit

Interpretation :

1) Ungewöhnliche Befundkonstellation.
Am ehesten sprechen die serologischen Befunde für eine Primärinfektion mit CMV, die bereits mindestens 8-10 Wochen zurückliegt.

Zur Sicherheit US-Kontrolle Degum 2/3 in SSW 19-22 empfohlen.
Zu diesem Zeitpunkt bitte eine weitere Blutprobe zur Verlaufskontrolle einsenden und aktuelle US-Befunde mitteilen.

Mit freundlichen Grüßen Dr. med. R. Beck

Transmission Rate and Risk of Sequelae

	Transmission rate	Fetal insult in infected fetuses
Periconceptional	21 %	28.8%
I. trimester	36.8%	19.3%
II. trimester	40.3%	0.9%
III. trimester	66.2%	0.4%

Chatzakis AJOG 2020

An: Meyer-Wittkopf, Prof. Dr. Matthias <m.meyer-wittkopf@mathias-stiftung.de>
Betreff: [redacted]

leider ungewöhnliche befundkonstellation mit divergenten ergebnissen im IgG aviditätstest.

gesamtbeurteilung war eine cmv primärinfektion, die mindestens (8)-10 Wochen zurückliegt (serodiagnose in ssw 7)

also mehr als 5 Wochen vor konzeption - wie lange genau? kann ich nicht sagen.

bei 6 wochen vor konzeption würden wir sagen, liegt das fetale infektionrisiko bei 5-10%, bei mehr als 8 wochen vor konzeption <5%

insgesamt ist die patientin keine idealkandidatin für eine prophylaktische gabe (aufgrund des angenommenen infektionszeitpunktes und der laufdauer der i
, aber das ist eine individuelle entscheidung.

gleiches gilt für valaciclovir (Valtrex, VACV)- in der theorie könnte man allerdings sagen VACV wäre ja auch gleich therapeutisch.

falls maximaltherapie und -diagnostik gewünscht (ohne evidenz!!):

VACV bis SSW 12+ --> CVS in 13. SSW --> falls Zotten CMV-DNA negativ: VACV stop und AC in SSW19+; falls Zotten CMV-DNA positiv --> weitere Entscheidung

liebe grüße

martin

Prof. Dr. med. Martin Enders

Sofortantwort hier schreiben ...

Sofort an

Screening for
CMV MPI @ T1
IgG IgM ± IgG avidity

Diagnosis of MPI @ T1

30-40 %

Diagnosis of fetal infection
Amniocentesis > 17 weeks'
MPI-Amniocentesis : 8 weeks

PCR -

Stop Valacyclovir

Neonatal
CMV PCR sa
< 10 Day

FÉDÉRATION FRANÇAISE
CPDPN
Centres Pluridisciplinaires de Diagnostic Prénatal

Discuss an early diagnosis:
CMV PCR on trophoblast obtained by CVS @ 14 weeks

Start ASAP Valacyclovir 8g / d

≈ 10%

Shahar-Nissan ,*The Lancet* 2020

Background

DOI: 10.1002/pd.5107 PRENATAL DIAGNOSIS

RESEARCH LETTER

Amniocentesis for prenatal diagnosis of cytomegalovirus infection: challenging the 21 weeks' threshold

M. Enders*, A. Daiminger, S. Exler and G. Enders

Institute of Virology, Infectiology and Epidemiology e.V., Laboratory Prof. Gisela Enders & Colleagues, MVZ, Stuttgart, Germany
*Correspondence to: M. Enders. E-mail: menders@labor-enders.de



Table 1 Diagnostic value of CMV DNA detection in amniotic fluid between 17 + 0 and 22 + 6 WG with an interval >8 weeks between estimated seroconversion and amniocentesis

WG	N	Result PCR	Congenital infection		Sensitivity % (95% CI)	NPV % (95% CI)
			Yes	No		
17 + 0 to 20 + 6	135	Positive	41	0	87.2 (74;95)	93.6 (87;97)
		Negative	6	88		
21 + 0 to 22 + 6	129	Positive	35	0	92.1 (79;98)	96.8 (91;99)
		Negative	3	91		
					p = 0.725	p = 0.49

Sensitivity and NPV of amniocentesis at 17 + 0 to 20 + 6 WG **were not significantly different** compared with amniocentesis at 21 + 0 to 22 + 6 WG

Results

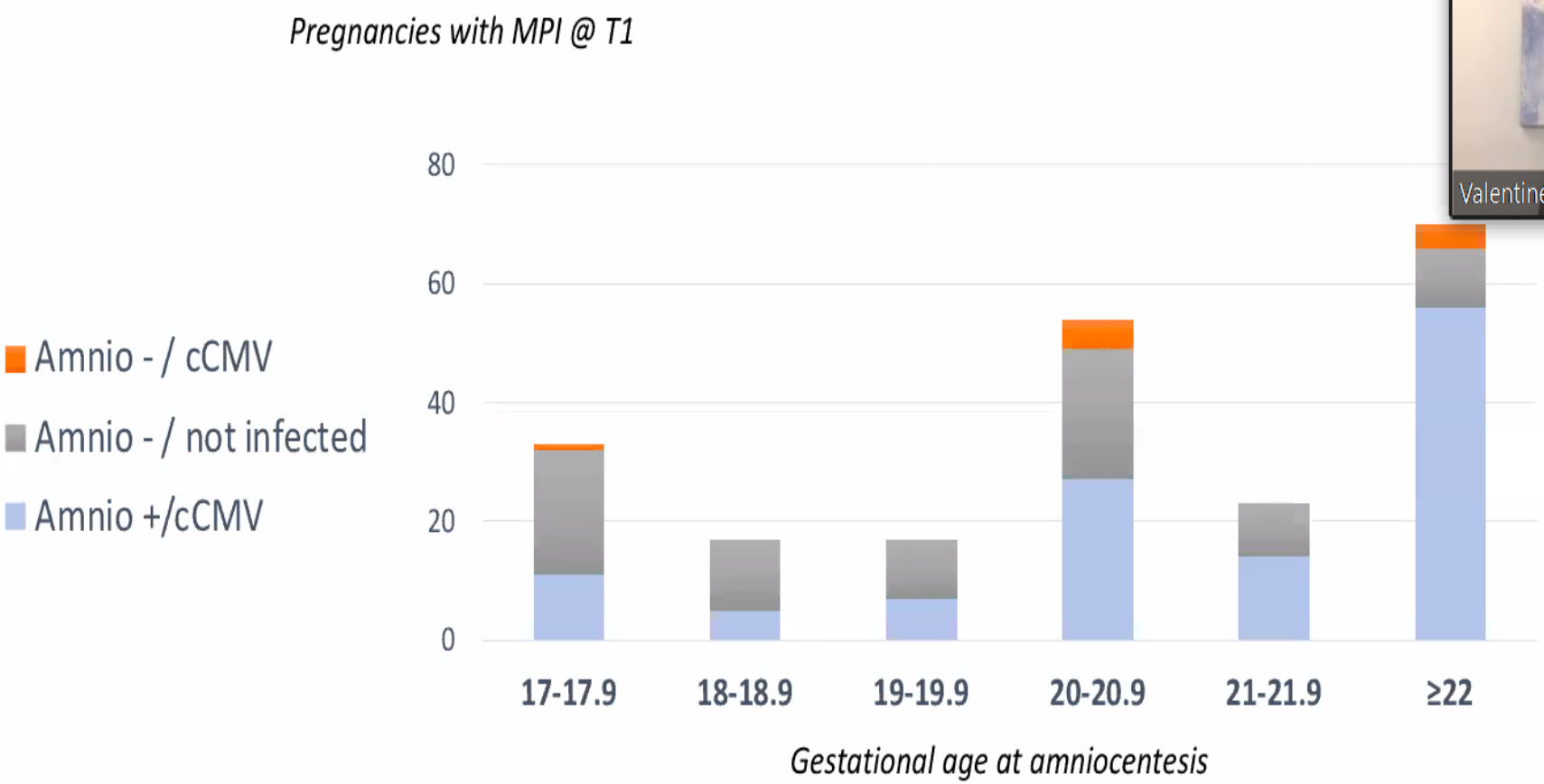

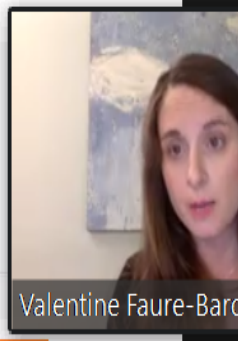

All « false negative » were asymptomatic at birth and at a mean age of 12 months of life

Clinical Implications for Children Born With Congenital Cytomegalovirus Infection Following a Negative Amniocentesis

Efraim Bilavsky,[1,2] Joseph Pardo,[2,3] Joseph Attias,[4,5] Itzhak Levy,[2,6] Jean-François Magny,[7,8] Yves Ville,[7,9] Marianne Leruez-Ville,[7,10] and Jacob Amir[1,2]

Amnio >6wks after suggested time of infection, mostly @ 21-23 wks

Table 3. Clinical Signs and Symptoms of Infants With Congenital Cytomegalovirus and Negative Amniotic Fluid (Study Group) and Positive Amniotic Fluid (Control Group)

Sign/Symptom	Infants Born After Negative Amniocentesis (n = 46)	Infants Born After Positive Amniocentesis (n = 92)	*P* Value
Symptomatic/asymptomatic[a]	2/44 (4.3/95.7)	23/69 (25/75)	<.001
CNS manifestations			
Microcephalus	0 (0)	3 (3.3)	.551
Calcifications on brain US	0 (0)	4 (4.3)	.204
Hearing impairment at birth	1 (2.2)	16 (17.4)	.012
Chorioretinitis	0 (0)	1 (1.1)	1.00
Non-CNS manifestations			
Thrombocytopenia	1 (2.2)	6 (6.5)	.323
Hepatitis	0 (0)	3 (3.3)	.551
Purpura	0 (0)	0 (0)	. . .
IUGR	0	3 (3.3)	
Total	1 (2.2)	10 (10.9)	.075
Long-term sequelae			
Hearing impairment	0 (0)	12 (13)	.006
Neurodevelopmental delay	0 (0)	2 (2.2)	.552
Total	0 (0)	13 (14.1)	<.001

früheren Befunden

Nabelschnurblut (EDTA) ca. 2,7 ml		vom 29.05.16 (17:00)		
CMV DNA detection limit: 125 IU/ml	PCR	positiv 13900 IU/ml	negativ	IU/ml
CMV-AK IgM (Medac) IgM-Index	ELA	positiv 3.3	< 0.9	Index
Urin		vom 29.05.16 (17:00)		
Angaben zum Material: ca. 10 ml, RT				
Virusanzucht auf Zellkultur diploiden Fibroblasten		positiv CYTOMEGALIE VIREN		
CMV-early-AG-Zelltest Quantifizierung	POD	hochpositiv >500 infizierte Zellen/200µl Urin	negativ	
CMV DNA	PCR	positiv	negativ	IU/ml

Fetale Therapie

Valacyclovir bei CMV-Infektion

Leruez-Ville M, Ghout I, Bussières L et al. In utero treatment of congenital cytomegalovirus infection with [...]. Am J Obstet Gynecol 2016; 215: 462.e1–462.e10

Fazit

Nach diesen Daten könnte die hoch dosierte Behandlung mit Valaciclovir die Folgen einer kongenitalen CMV-Infektion deutlich mildern, meinen die Autoren. Die Kinder dieser Kohorte werden nun weiter bis zum Alter von 5 Jahren überwacht, sowohl im Hinblick auf späte Manifestationen der Infektion als auch auf die Entwicklung der Befunde bei den 7 symptomatischen Kindern. Die Haupteinschränkung dieser Studie ist die fehlende Randomisierung; allerdings war ein randomisiertes Design für diese Fragestellung nicht möglich, da die meisten Schwangeren die zufällige Zuweisung zur Therapie – oder eben Nicht-Therapie – abgelehnt hatten.

GMX E-Mail

Start | E-Mail | Adressbuch | Kalender | Cloud | Premium | MailDomain | Mobilfun

E-Mail schreiben | FAX | SMS

Suche

Favoriten

Posteingang

Neuer Ordner

Intelligentes Postfach

Ordner 1

Gelöscht

Spamverdacht 1

Gesendet

Entwürfe

Postausgang

ppt

+ Ordner hinzufügen

+ E-Mail-Postfach hinzufügen

Wichtige Kontakte

Löschen | Spam | Antworten | Weiterleiten | Verschieben

WG: AW: AW: AW: AW: AW: CMV Infektion in der Schwangerschaft

Von: Meyer-Wittkopf, Prof. Dr. Matthias

>>>>> Gesendet: Freitag, 20. Mai 2022 12:21
>>>>> An: Meyer-Wittkopf, Prof. Dr. Matthias
>>>>> <m.meyer-wittkopf@Mathias-Spital.de>
>>>>> Betreff: CMV Infektion in der Schwangerschaft
>>>>>
>>>>> Hallo Herr Prof. Dr. Meyer-Wittkopf,
>>>>>
>>>>> Ich habe Fragen zu einer CMV Infektion in der Schwangerschaft.
>>>>> Gerade hatte ich mit ihrem Sekretariat telefoniert und ihre
>>>>> Kollegin hat mir empfohlen, Ihnen einfach eine E-Mail dazu zu
>>>>> schreiben da Termine rar sind.
>>>>>
>>>>> Zu mir. Ich heiße M[redacted] bin in der 10. SSW. Bei mir
>>>>> wurde eine CMV Infektion im Rahmen der Vorsorgeuntersuchung im
>>>>> Serum festgestellt. Die Konstellation ist IgG positiv und IgM
>>>>> positiv.
>>>>> Zusätzlich wurde nun die IgG-Avidität bestimmt. Diese liegt bei 73
>>>>> (die Einheit ist mir leider nicht bekannt). Mein Gynäkologe
>>>>> meinte, ab einem Wert von über 25 liegt nach dem Labor eine hohe
>>>>> Avidität vor.
>>>>> Mit 73 hätte ich somit einen Wert im recht hohen Bereich. Eine
>>>>> Primärinfektion könne somit ausgeschlossen werden. Also der
>>>>> Infektionszeitpunkt liegt über drei Monate zurück, mehr geht ja
>>>>> in der Bestimmung nicht. Die Blutentnahme war bei mir am 6.5. und
>>>>> meine letzte Periode am 10.3..
>>>>> Heute bin ich also in der 10+1 SSW. Wobei mein Gynäkologe meinte,

Labor Prof. Gisela Enders MVZ GbR · Rosenbergstraße 85 · 70193 Stuttgart

Akkreditiert nach DIN EN ISO 15189

Herrn CA Prof. 0
Dr. med. Matthias Meyer-Wittkopf
Pränatalmedizin/Ultraschall

Frankenburgstr. 31
D-48431 Rheine

LANR: 886909015
BÜA: SaF
Tel: 05971/42-1970
Fax: 0059714231971

Befundbericht

LABOR ENDERS
70011 Stuttgart · Postfach 101236
70193 Stuttgart · Rosenbergstraße 85
Telefon (Zentrale) 0711 6357-0
Fax (Zentrale) 0711 6357-202
Fax Fr. Prof. Enders 0711 6357-200
Internet www.labor-enders.d

Patient	Geb.-Datum	Kasse	Ihre Nummer
[redacted]		HKK	12238297

14437604 Akt. US: unauffällig

Materialeingang : 04.06.22 07:27

Endbefund vom 07.06.22

Nachweis		Ergebnis		Vorwert	am	Normwert/Nachweisgrenze	
DD (Forts.): - LADR Laborzentrum Nord-West vom 24.05.22:							
CMV-IgG CMIA negativ							
CMV-IgM CMIA positiv							
SSW:		17					
SSW-Tag:		2					
Vollblut		vom 01.06.22 (15:00)					
CMV-AK IgG (Liaison)	CLIA	negativ	1)				
CMV-AK IgG		<5.0				< 12.0	U/ml
CMV-AK IgM (Liaison)	CLIA	negativ					
CMV-AK IgM		<5.0				< 18.0	U/ml

Interpretation :

1) Keine Antikörper nachweisbar gegen Cytomegalievirus. Bei negativem Antikörpernachweis wird eine Kontrolle in 8 Wochen empfohlen.

Mit freundlichen Grüßen

Format: Abstract Send to

Clin Infect Dis. 2018 Dec 31. doi: 10.1093/cid/ciy1128. [Epub ahead of print]

Sequelae of congenital cytomegalovirus (cCMV) following maternal primary infection are limited to those acquired in the first trimester of pregnancy.

Faure-Bardon V[1,2], Magny JF[1,3], Parodi M[4], Couderc S[5], Garcia P[6], Maillotte AM[7], Benard M[8], Pinquier D[9], Astruc D[10], Patural H[11], Pladys P[12], Parat S[13], Guillois B[14,15], Garenne A[16], Bussières L[1,17], Guilleminot T[1,18], Stirnemann J[1,2], Ghout I[19,20], Ville Y[1,2], Leruez-Ville M[1,18].

Author information

Abstract

BACKGROUND: Relationship between gestational age at maternal primary infection and outcome in cCMV was based on small retrospective studies between 1980 and 2011. They reported sequelae in 32% and 15% following maternal primary infection in first and second or third trimester respectively. We aimed to revisit this relationship prospectively between 2011 and 2017 using accurate virological tools.

METHODS: Women with primary infection and an infected child aged at least 1 year at the time of analysis. Accurate determination of the timing of primary infection was based upon serial measurement of IgM, IgG and IgG-avidity in sera collected at each trimester. Outcome was assessed according to a structured follow-up between birth and 48 months.

RESULTS: 255 women and their 260 fetuses/neonates were included. Dating maternal infection was prospective in 86% of cases and retrospective in 14%. At a median follow-up of 24 months, the proportion of SNHL and/or neurologic sequelae were 32.4% (95%IC 23.72, 42.09) after maternal primary infection in first trimester, and 0 (0, 6.49) and 0 (0, 11.95) after infection in second and third trimester respectively (p<.0001).

CONCLUSION: These results suggest that CMV infection can be severe only when the virus hits the fetus in the embryonic or early fetal period. Recent guidelines recommend auditory follow-up for at least 5 years of all infected children. This raises parental anxiety and generates significant cost. We suggest that auditory and specialized neurologic follow-up may be recommended only to children infected from maternal infection in the first trimester.

PMID: 30596974 DOI: 10.1093/cid/ciy1128

Full t

O

Save

Simil

Conge first tr

Preve infecti

Prima cytom

Revie mana

Revie of cyto

Relat

Article

Danke für`s Zuhören

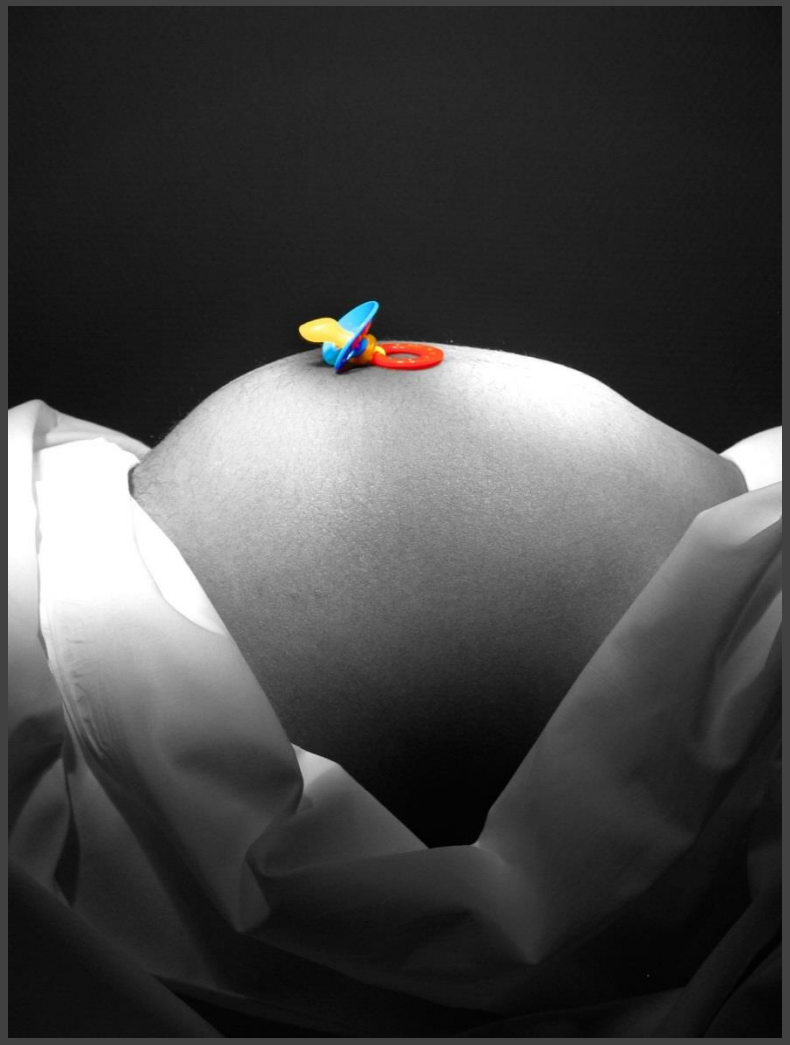

Folien bei m.meyer-wittkopf@mathias-spital.de

Primäre CMV-Infektion in der Schwangerschaft in der BRD

- IgG-Seropositivrate im gebärfähigen Alter: 45%–50% (geschützt vor Erstinfektion / Restrisiko der Rekurrenz, Reaktivieung)
- Häufigste Infektionsquelle: Kleinkinder (bis 3. Lebensjahr)

  Schmierinfektion: Kontakt mit CMV-haltigem Urin / Speichel

- Primärinfektion in Schwangerschaft:

  → Serokonversion: 0,5–1,0 %

  → Klinik: >80 % asymptomatisch /uncharakteristisch

Besonders gefährlich → mat Infektion in den ersten 14 Wochen / bzw perikonzeptionell

Journal of Clinical Virology 46S (2009) S49–S53

Contents lists available at ScienceDirect

Journal of Clinical Virology

journal homepage: www.elsevier.com/locate/jcv

Does hygiene counseling have an impact on the rate of CMV primary infection during pregnancy? Results of a 3-year prospective study in a French hospital

Christelle Vauloup-Fellous[a,b,*,1], Olivier Picone[c,d,1], Anne-Gaëlle Cordier[c], Isabelle Parent-du-Châtelet[e], Marie-Victoire Senat[c,f], René Frydman[c,d], Liliane Grangeot-Keros[a,b]

[a] INSERM U764, Université Paris-Sud, Clamart, F-92140, France
[b] AP-HP, Service de Microbiologie-Immunologie Biologique, Hôpital Antoine Béclère, Clamart, F-92140, France
[c] AP-HP, Service de Gynécologie-Obstétrique, Hôpital Antoine Béclère, Clamart, F-92140, France
[d] Université Paris-Sud, UMR-S0782, Clamart, F-92140, France
[e] Institut National de Veille Sanitaire, St. Maurice, F-94415, France
[f] Service d'Epidémiologie, Démographie et Sciences Sociales, INSERM U822, Le Kremlin-Bicêtre, F-94276, France

Serokonversionsrate
0,2 % statt 0,4 %

Hygieneempfehlungen des CDC (United States Centers for Disease Control and Prevention) zur Vermeidung einer CMV-Serokonversion in der Schwangerschaft

- gründliches Händewaschen mit Seife und warmem Wasser, insbesondere nach Windelwechsel, Füttern oder Baden des Kindes, Nase/Mund des Kindes säubern, Kontakt zu Spielsachen des Kindes
- kein Essgeschirr, Zahnbürste, Essen oder andere Gegenstände mit dem Kind teilen, nicht den Schnuller in den Mund nehmen
- nicht auf den Mund oder in die Nähe des Mundes küssen
- keine Handtücher oder Waschlappen mit dem Kind teilen
- Spielzeug, Arbeitsflächen oder andere Oberflächen, die mit Urin oder Speichel des Kindes in Kontakt gekommen sind, mit Wasser und Reinigungsmittel säubern [2]



Effectiveness of Handwashing Against CMV

In a study of seropositive adults in the US:

- After diaper wipe cleansing, viable CMV was recovered from 4/20 swabs after 10 min
- **After cleansing with water, soap, or sanitizer, no viable CMV was recovered**

Stowell JD, et al. Appl Environ Microbiol. 2014;80:455-461.

Danke für`s Zuhören

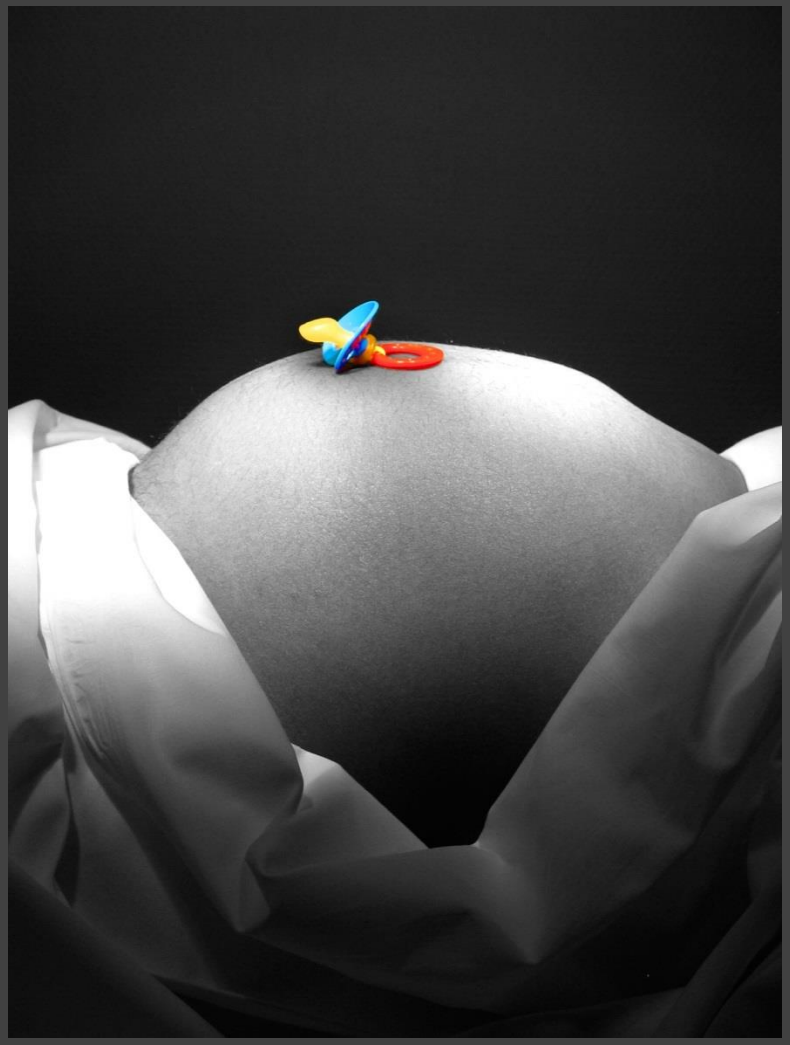

Folien bei m.meyer-wittkopf@mathias-spital.de

Gynäkologe 2016 · 49:582–591
DOI 10.1007/s00129-016-3923-0
Online publiziert: 1. August 2016
© Springer-Verlag Berlin Heidelberg 2016

Redaktion
R. Kimmig, Essen
A. Köninger, Essen
I. Mylonas, München

Karl Oliver Kagan[1] · Rangmar Goelz[2] · Klaus Hamprecht[3]

[1] Universitäts-Frauenklinik Tübingen, Tübingen, Deutschland
[2] Abteilung für Neonatologie, Universitätsklinikum Tübingen, Tübingen, Deutschland
[3] Institut für Medizinische Virologie und Epidemiologie der Viruskrankheiten, Universitätsklinikum Tübingen (UKT), Tübingen, Deutschland

Cytomegalovirusinfektion in der Schwangerschaft

Tab. 3 Risiko für eine kongenitale CMV-Infektion bei Geburt in Abhängigkeit vom Verlauf der CMV-Infektion in der Schwangerschaft

Risiko	Serokonversion im ersten Trimenon *1:10*	Transmission erfolgt *1:4*	Sonographische Auffälligkeiten *>1:2*
			Keine sonographische Auffälligkeiten *1:8*
		Keine Transmission *1:200*	

CMV in der Schwangerschaft und postnatales Outcome

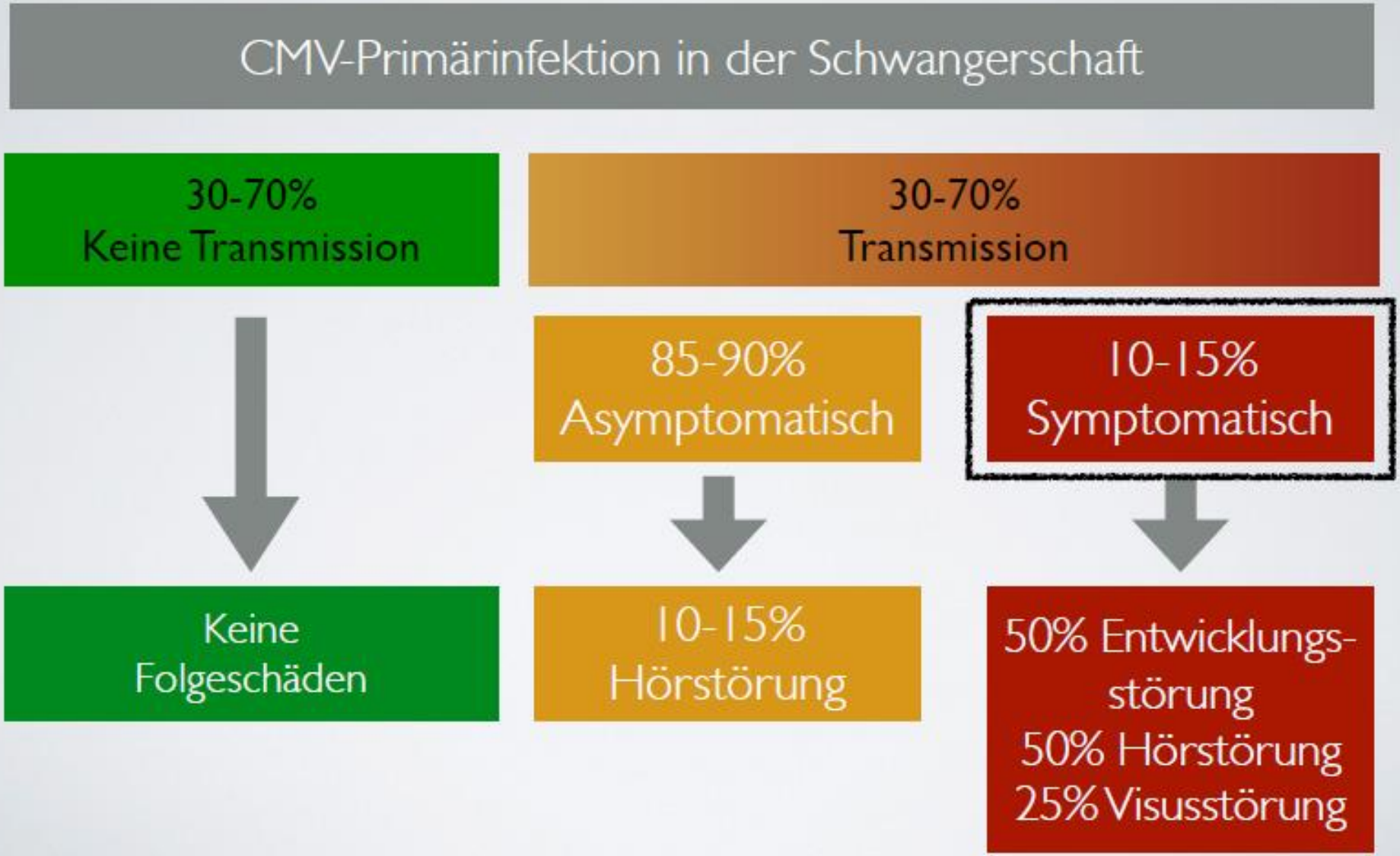

Sonografische Zeichen einer CMV-Infektion

Schwerwiegende ZNS-Zeichen	Milde ZNS-Zeichen	Extrazerebrale Zeichen
■ Ventrikulomegalie >15 mm ■ erhöhte periventrikuläre Echogenität ■ Hydrozephalus ■ Mikrozephalie <-2 SD ■ vergrößerte Cisterna magna >8 mm ■ Vermishypoplasie ■ Porenzephalie ■ Lissenzephalie ■ periventrikuläre zystische Läsionen ■ Corpus-callosum-Agenesie	■ milde Ventrikulomegalie 10–15 mm ■ intraventrikuläre Synechien ■ intrazerebrale Kalzifikationen ■ subependymale Zysten ■ Plexus-choroideus-Zysten ■ Verkalkungen der anterolateralen zentralen Arterien in den Basalganglien	■ hyperechogener Darm ■ Hepatomegalie (linker Leberlappen >40 mm) ■ intrauterine Wachstumsretardierung ■ Oligohydramnion ■ Polyhydramnion ■ Aszites, Pleura-Erguss, subkutanes Ödem, Hydrops fetalis ■ Plazentamegalie ■ intrahepatische Verkalkungen

nach Leruez-Ville et al. (9)

Tab. 1: Sonografische Zeichen einer CMV-Infektion und deren prognostische Bedeutung

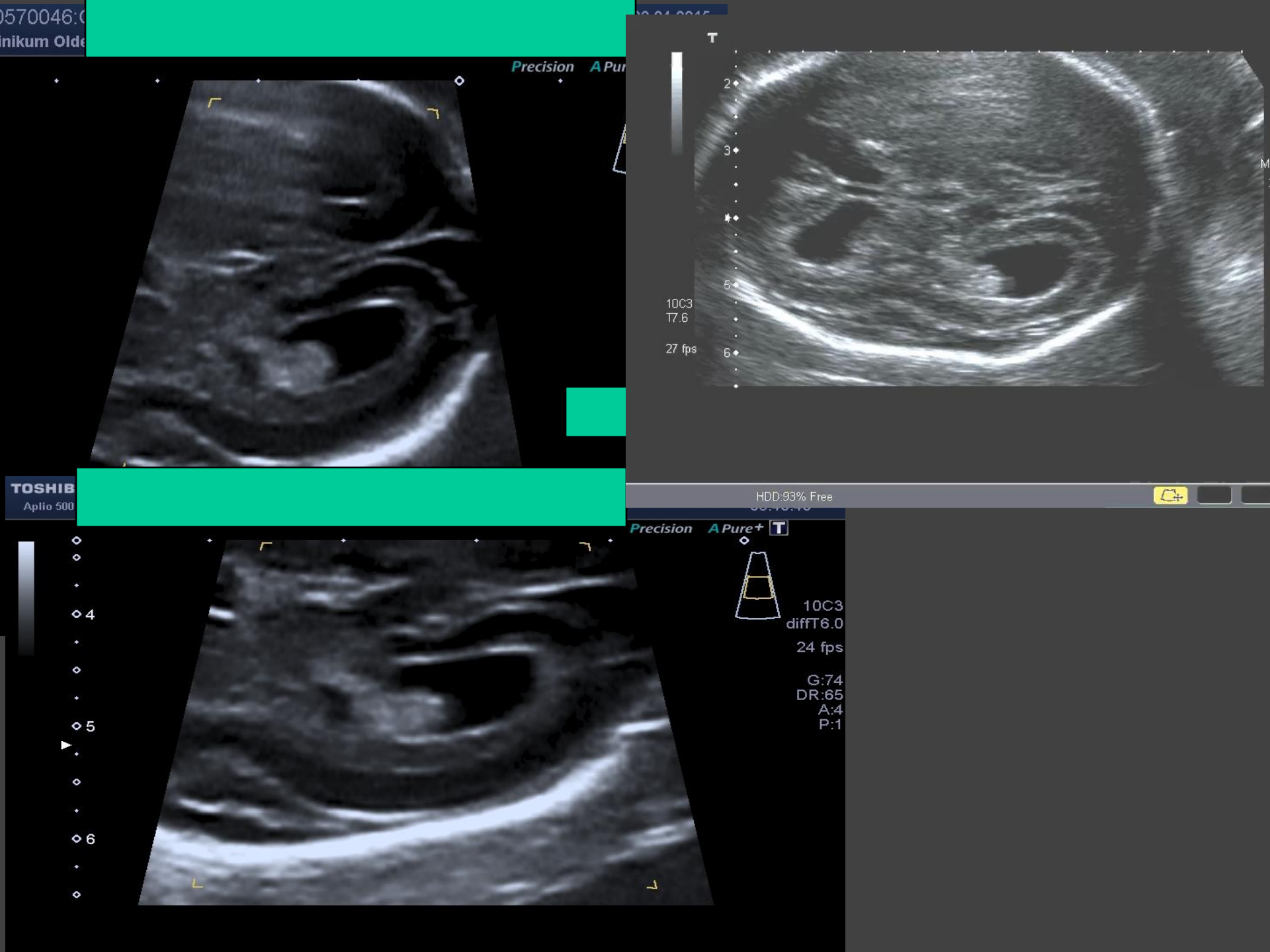
0570046:
inikum Olde
Precision
A Pur
TOSHIB
Aplio 500
T
2
3
4
5
6
10C3
T7.6
27 fps
HDD:93% Free
Precision
A Pure+
T
4
5
6
10C3
diffT6.0
24 fps
G:74
DR:65
A:4
P:1

0174-5386019

LABOR ENDERS

Prof. Dr. med. Gisela Enders & Kollegen MVZ · Medizinische Diagnostik

Termin 16.4.15
Mo-h.

Akkreditiert nach DIN EN ISO/IEC 15189, 17025 und CAP

DAkkS

cap ACCREDITED

CLIA
Clinical Laboratory Improvement Amendments
CLIA ID Number 09D1630870

BÜA: SaF
Tel: 0441/40377649
Fax:
.....

Labor Prof. Gisela Enders MVZ GbR · Rosenbergstraße 85 · 70193 Stuttgart

Herrn CA Prof.
Dr. med. Matthias Meyer-Wittkopf
Pränatalmedizin/Ultraschall

Frankenburgstr. 31
48431 Rheine

Befundbericht Seite: 1 von 1

	Geb.-Datum	Kasse	Ihre Nummer
[w]	02.11.1988	AOKL	

LABOR ENDERS
70011 Stuttgart · Postfach 1012
70193 Stuttgart · Rosenbergstr
Telefon (Zentrale) 0711 6357-0
Fax (Zentrale) 0711 6357-202
Fax Fr. Prof. Enders 0711 6357-200
Internet www.labor-en

Labornr.: 13030169 Diagnose/Symptome Plazentablut

Materialeingang : 10.04.15 09:35

Endbefund vom 10.04.15

Nachweis	Befund	Vorwert	am	Normwert	Einheit
Probe 1	vom 09.04.15				

Angaben zum Material:
ca. 0.9ml Plazentablut in Spritze

CMV DNA	PCR	positiv	IU/ml
detection limit: 125 IU/ml		2,6 Mio. IU/ml	

Mit freundlichen Grüßen

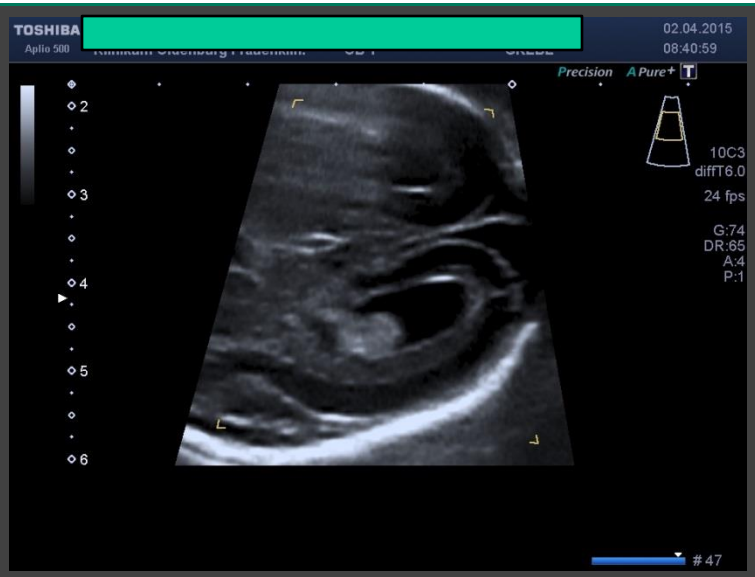

LABOR ENDERS

Prof. Dr. med. Gisela Enders & Kollegen MVZ · Medizinische Diagnostik

Akkreditiert nach DIN EN ISO/IEC 15189, 17025 und CAP

DAkkS

cap ACCREDITED

CLIA
Clinical Laboratory Improvement Amendments
CLIA ID Number 09D1630870

Labor Prof. Gisela Enders MVZ GbR · Rosenbergstraße 85 · 70193 Stuttgart

Herrn CA Prof.
Dr. med. Matthias Meyer-Wittkopf
Pränatalmedizin/Ultraschall

Frankenburgstr. 31
48431 Rheine

BÜA: SaF
Tel: 0441/40377649
Fax:
.S.....

Befundbericht Seite: 1 von 1

	Geb.-Datum	Kasse	Ihre Nummer
[w]	02.11.1988	AOKL	

LABOR ENDERS
70011 Stuttgart · Postfach 101236
70193 Stuttgart · Rosenbergstraße 85
Telefon (Zentrale) 0711 6357-0
Fax (Zentrale) 0711 6357-202
Fax Fr. Prof. Enders 0711 6357-200
Internet www.labor-enders.de

Lab
13030167 Fruchtwasserentnahme

Materialeingang : 10.04.15 09:34

Endbefund vom 10.04.15

Nachweis	Befund	Vorwert	am	Normwert	Einheit
Pränatale Diagnostik					
SSW:	22				
SSW-Tag:	4				
Fruchtwasser	vom 09.04.15				

Angaben zum Material:
ca. 0.8ml,leicht grünlich,RT

CMV DNA	PCR	positiv	negativ	IU/ml
detection limit: 125 IU/ml		39,96 Mio. IU/ml		

Pränatale Infektion mit CMV.

Mit freundlichen Grüßen

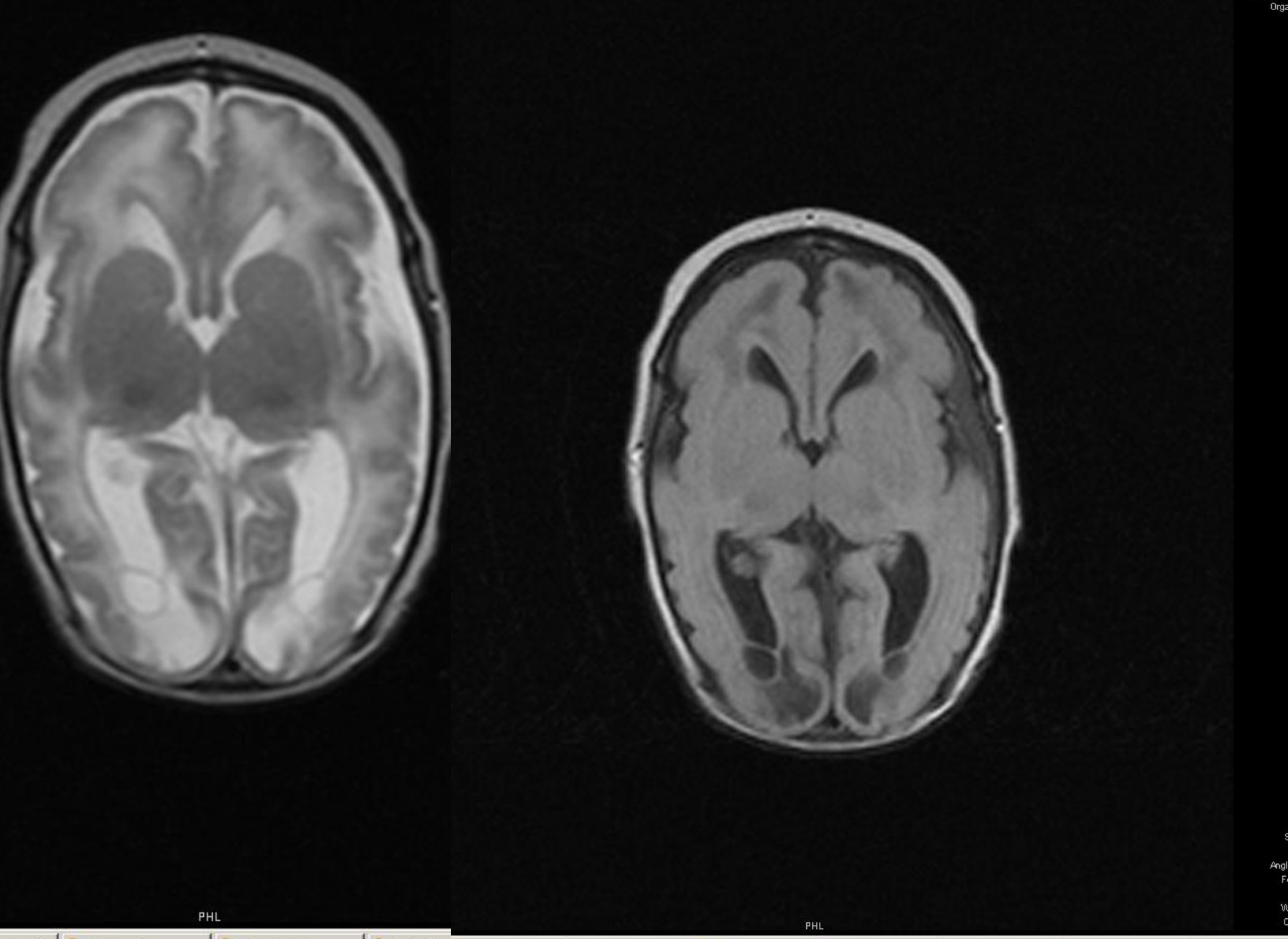

ng - Mi... CDViewer Startmenü U121005 217430_025_M... Posteingang - Mi... CDViewer Startmenü U121005D1G (F:) syngo Imagin... syngo Imaging

Prophylaxe- und Therapieansätze

Mutter	Expositions-Prophylaxe	Hygiene-Informationen
↓		
Plazenta	Prävention der Transmission	Immunoglobuline bis 20-23 SSW
↓		
Fet	Prävention der Symptomatik	Valaciclovir nach Transmission

What can we achieve with Ab or ValACV?

(and where: placenta or fetus?)

Antiviral antibodies are effective in (post-exposure) prophylaxis, but there is a window of opportunity. Antiviral antibodies in general are not effective in ongoing viral infection.

Example: VZIG as PEP is only effective in preventing/mitigating varicella if given ≤ 10 days after exposure (incubation time VZV: 10-21 days, peak viral load)

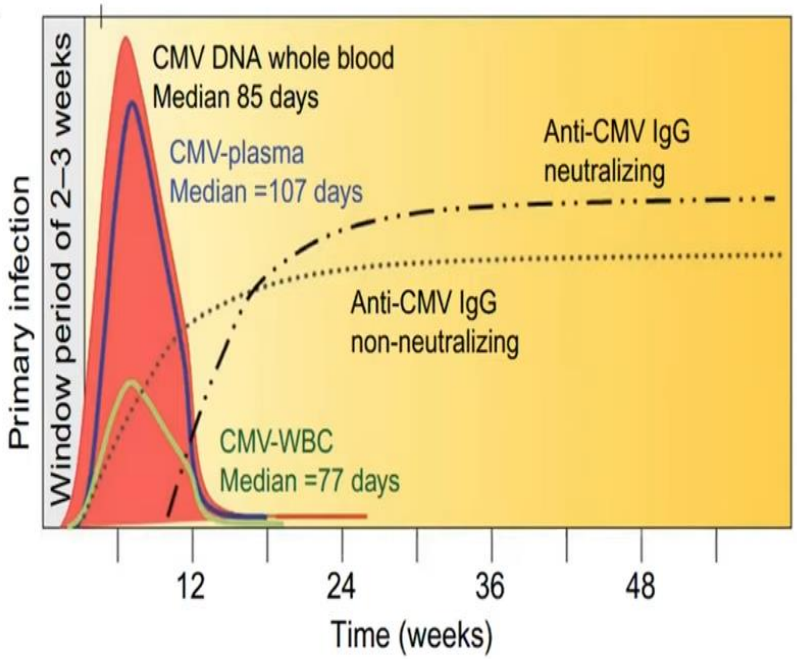

Incubation time CMV: 3-8 wks

At the moment of seroconversion/IgM the peak viral load has passed.

For mother/placenta window of opportunity has passed?? Maternal Ab will not reach fetus yet.

CMV Ab/ HIG may have other positive effects on placental pathology (immunomodulation)

RCT's are essential to study efficacy of CMV HIG!

Observational Study (ongoing)
in Tübingen, Bonn, Cologne, Erlangen

N	153
MA	32.0 yrs
GA	9.4 wks
Parity>0	83.9%
Child<3yrs	

Media

N HIG	4
GA First	10.6 wks
GA Last	17.9 wks

Amnio GA	20.4
Transmision N	10
Transmission %	6.5 %

GA Birth*	39.6 wks
Birth weight	3400g
BW centile	44th
Transmission N	Plus 2

133 fetuses are born

LE **Von Luis Emilio Rosario an alle**

Val-acyclovir to Prevent congenital CMV After Maternal Primary Infection early in Pregnancy Randomized Double Blind Placebo Control Study

Es spricht: Jacob

Keren Shahar-Nissan, Joseph Pardo*, Orit Peled, Irit Krause, Efraim Bilavsky, Arnon Wiznitzer, Eran Hadar†, Jacob Amir*

***Lancet* 2020; 396: 779–85**

Results-all participants

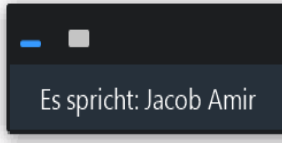

Primary end point:

Among the Valaciclovir arm (N=45 fetuses), **five (11.1%)** fetuses had a positive amniocentesis for CMV, as compared to **fourteen fetuses (29.8%)** in the placebo arm (**P GLMM=0.03),** corresponding with an odds ratio of **0.29** (95% CI: 0.09-0.90) for vertical CMV transmission, which mean **71%** reduction.

Zusammenfassung
CMV Infektion

- Hygienieaufklärung ist die beste Möglichkeit der Prävention
- + Valacyclovir
  HIG kann die Transmission verhindern
- Valaciclovir kann nach Transmission und Symptomen helfen

- **Wenn Screening, dann in der Frühschwangerschaft (erste Blutabnahme) und 16. SSW**
  ggf. Präpartal
- Screening nach 20 SSW sinnlos, da konsequenzlos!
- Wenn Screening, dann IgG und IgM!
  Avidität wenn IgG+IgM pos.

Befund:

Besprechung: Die folgenden Strukturen konnten dargestellt werden und zeigten echokardiographisch einen unauffälligen Befund:

Enddiagnose Echokardiographie:

Vv. Cavae, Konnektion rechts, Vv. pulmonales, Konnektion links, Atrien, Ventrikel, Septum interatriale/ Interventriculare, Trikuspidal-/Mitralklappe, Große Arterien, Pulmonal-/Aortenklappe, Truncus pulmonalis, Ae. pulmonalis, DA, Aorta asc., Überkreuzung;

Invasive Techniken

Blutgruppe (Rh D) positiv

Diagnose:

zeitgerechte, intakte Gravidität, kein Hinweis für Fehlbildungen, kein Hinweis für ein vitium cordis, FW unauffällig, unauffällige fetale und maternale Dopplerindizes

keine Herz- / Klappeninsuffizienz, keine HRST

21.08.21 CMV Status negativ. Da war die Patientin in der 8+0 SSW. Schwergradige CMV Verläufe aus dem 1. Trimenon würde man zum heutigen Zeitpunkt definitv sehen. Somit kann die Patientin bis Ende September keine Infektion gehabt haben. Eine genaue zeitliche Eingrenzung des Infektionszeitpunktes konnte uns das Labor nicht geben. Laut RKI sollten zwischen Infektion und invasiver intrauteriner Diagnostik 6 SSW liegen. Zusätzlich wäre bei heutiger Punktion das Kind noch nicht lebensfähig. Die Patientin und ich haben sich geeinigt, dass wir ab 03.12.21 Serokonversion plus 6 SSW die Punktion durchführen

Hinweis für die Patientin:

Ein Mongolismus(Trisomie 21, Down-Syndrom) oder andere numerischen oder strukturellen Chromosomenstörungen sind allein aufgrund der Ultraschalluntersuchung nicht absolut sicher auszuschließen. Es können niemals jegliche vorhandenen Organveränderungen und/oder genetische Erkrankungen des Feten sicher ausgeschlossen werden.

GMX: E-Mail-Adresse, ... Deutsche Bahn: bahn.... Google Maps Online-Banking VR-Ba... Wind, Wellen- & Wett... Startseite - Raiffe

Imaging Can Help Identify a Fetus With cCMV

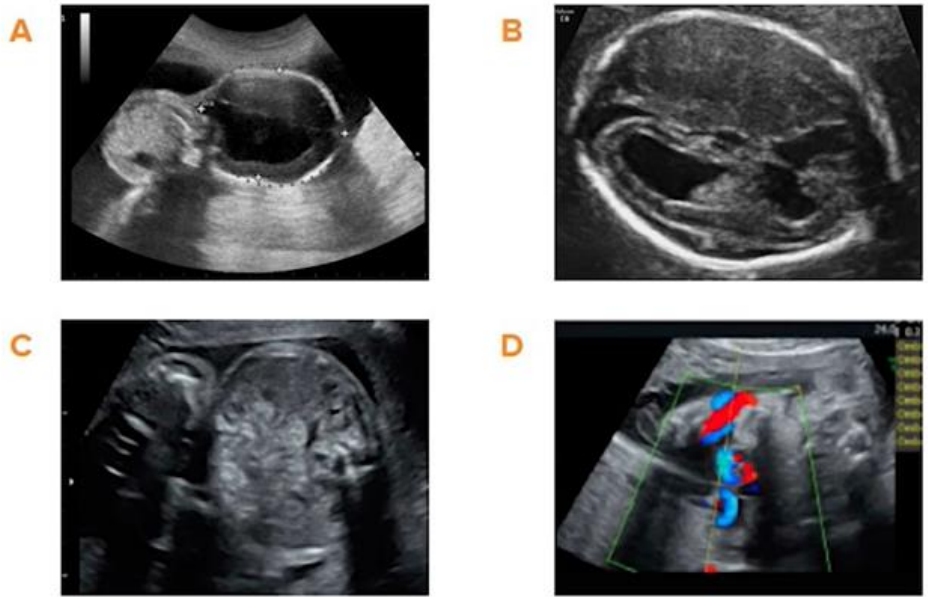

FGR, fetal growth restriction; PE, pleural effusion; U/S, ultrasonography.
a. Diogo MC, et al. Prenat Diagn. 2020;40(1):110-124; b. Rodrigues S, et al. Rev Bras Ginecol Obstet. 2016;38:196-200; c. Cavoretto PI, et al. Diagnostics (Basel). 2020;10:542; d. Imafuku H, et al. Sci Rep. 2020;10:19706.

Fetal U/S anomalies that are suspicious for cCMV:

- **A:** Fetal hydrocephalus[a]
- **B:** Bilateral periventricular hyperechogenicities (U/S in a 20-wk-old fetus)[b]
- **C:** Echogenic bowel (U/S in a 30-wk-old fetus)[c]
- **D:** FGR (umbilical artery Doppler in a 30-wk-old fetus)[c]
- Others: ascites, microcephaly, hepatosplenomegaly, PE, or ventriculomegaly[d]

Medscape EDUCATION

13:03 / 16:49

Zur Suche Text hier eingeben

Seroconversion and Mother-to-Fetus Transmission
Importance of Timing

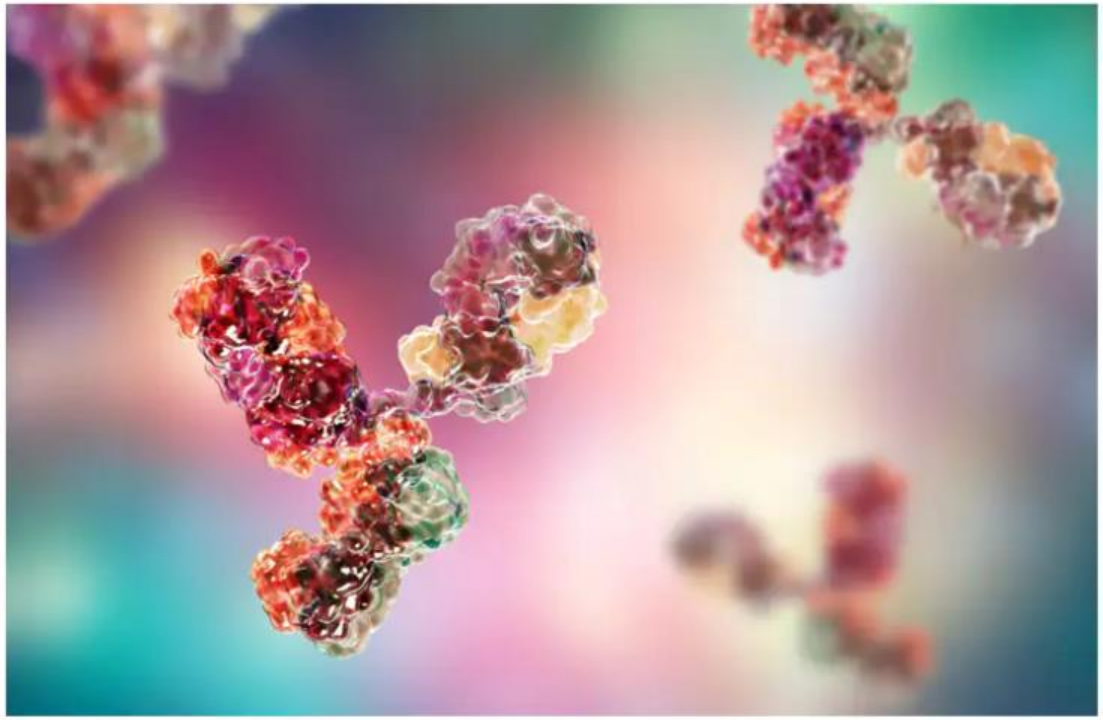

- The presence of anti-CMV IgM and IgG antibodies in a previously IgG-negative individual determines seroconversion[a]
- The interval between infection, seroconversion, and transmission varies but must be estimated[b]
- Following seroconversion or reactivation, the process leading to CMV excretion in the fetal urine is ~6 to 8 wk[b]

IgG, immunoglobulin G; IgM, immunoglobulin M.

a. Lazzarotto T, et al. Clin Microbiol Infect. 2011;17:1285-1293; b. Benoist G, et al. Fetal Diagn Ther. 2013;33:203-214.

Immunomediated CMV Pathogenicity in Pregnancy

- CMV causes direct and indirect damage to the fetus
- Indirect damage is caused by modification of inflammatory processes
- This can result in injury to the fetal brain and long-term neurodevelopmental challenges
- **There are 2 potential mechanisms underpinning this damage:**
  - **Induction of cytokines results in neurotoxic byproducts**
  - **Induction of cytokines results in altered neural stem cell migration and differentiation**

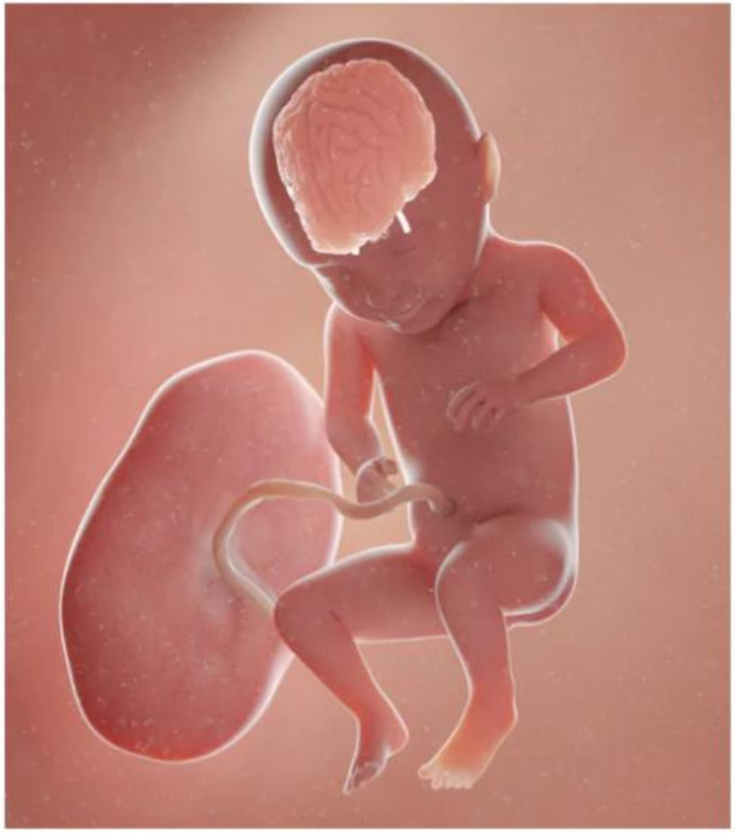

Cheeran MC, et al. Clin Microbiol Rev. 2009;22:99-126.

Diagnosis of Fetal Infection

Antenatal diagnosis

- Via amniocentesis and subsequent CMV culture and real-time PCR[a]
- Recommended at 20 to 21 weeks' gestation and when the time interval from onset of maternal infection is at least 6 to 8 weeks[a]

Neonatal diagnosis

- Viral isolation using urine or saliva[a]
- Samples must be collected within the first 3 weeks of life[a]
- Guthrie / Dried Blood spots[b]

a. Lazzarotto T, et al. Clin Microbiol Infect. 2011;17:1285-1293; b. Barbi M, et al. Rev Med Virol. 2006;16:385-92.

Long-Term Sequelae

Hearing impairment:
- Sensorineural hearing loss
- Unilateral/bilateral

Cognitive impairment

Visual impairment:
- Optic nerve atrophy
- Congenital cataracts
- Cortical visual impairment
- Refractive error
- Strabismus
- Amblyopia

Motor impairment:
- Fine/gross motor impairment
- Balance impairment
- Sensory processing disorder

Neurological impairment:
- Cerebral palsy
- Epilepsy
- Microcephaly
- Autism spectrum disorder
- ADHD

Speech and language impairment:
- Language/speech disorder
- Oral motor skill difficulties
- Auditory processing disorder

Moderate to severe long-term impairments are diagnosed in 24.8% of all congenital CMV-positive children
- 53.8% are symptomatic at birth
- 17.8% are asymptomatic at birth

ADHD, attention-deficit hyperactivity disorder.

Korndewal MJ, et al. Dev Med Child Neurol. 2017;59:1261-1268.

In Utero Treatment of Congenital CMV With Valaciclovir

- Multicenter, open-label, single-arm, phase 2 study investigating the efficacy of oral valaciclovir, 8 g daily, for pregnant women carrying a symptomatic CMV-infected fetus
- Treatment with valaciclovir resulted in:
  - Significant decrease in fetal blood viral load ($P = .01$)
  - Significant increase in platelet count ($P < .001$)
  - Increase in the proportion of asymptomatic neonates from 43% to 82% (vs historical data)

Valaciclovir Effect Compared With Historical Control Group

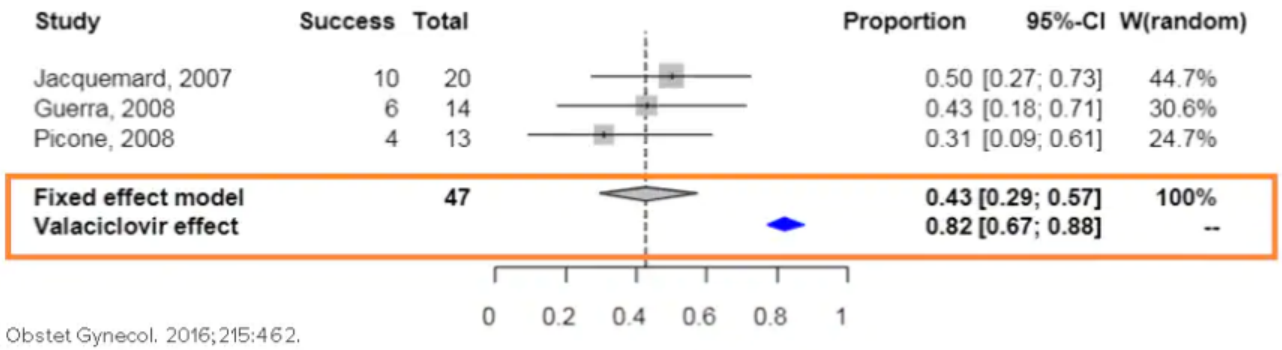

Leruez-Ville M, et al. Am J Obstet Gynecol. 2016;215:462.

Treatment With Valaciclovir to Prevent Mother-to-Fetus CMV Transmission

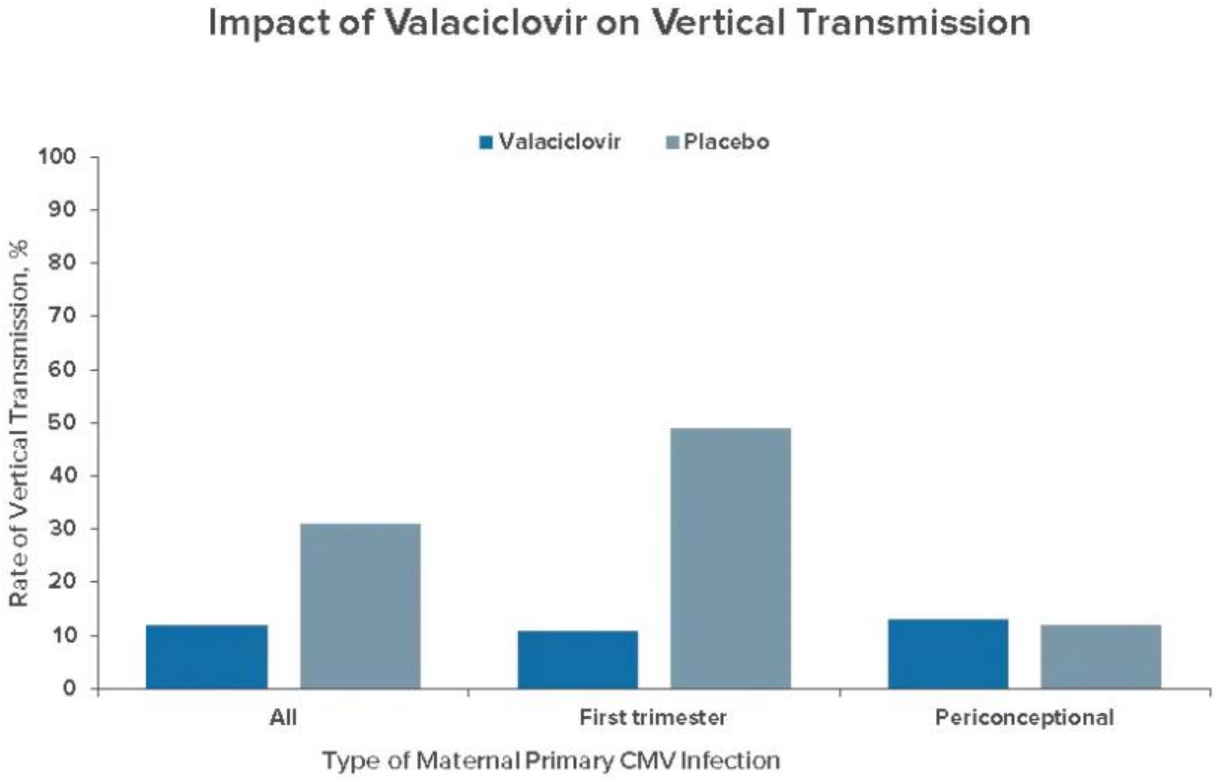

Shahar-Nissan K, et al. Lancet. 2020;396:779-785.

- Prospective, randomized, double-blind, placebo-controlled trial investigating the efficacy of oral valaciclovir, 8 g/d, in women with evidence of primary CMV acquired periconceptionally or during the first trimester
- **11% of amniocenteses in the valaciclovir group (n = 5/45) were positive for CMV vs 30% in the placebo group (*P* = .027)**
- **Symptomatic infection reported in 7% in the valaciclovir group (n = 3/44) vs 16% in the placebo group (n = 7/43)**

Antiviral Activity in CMV-Infected Placental Explants

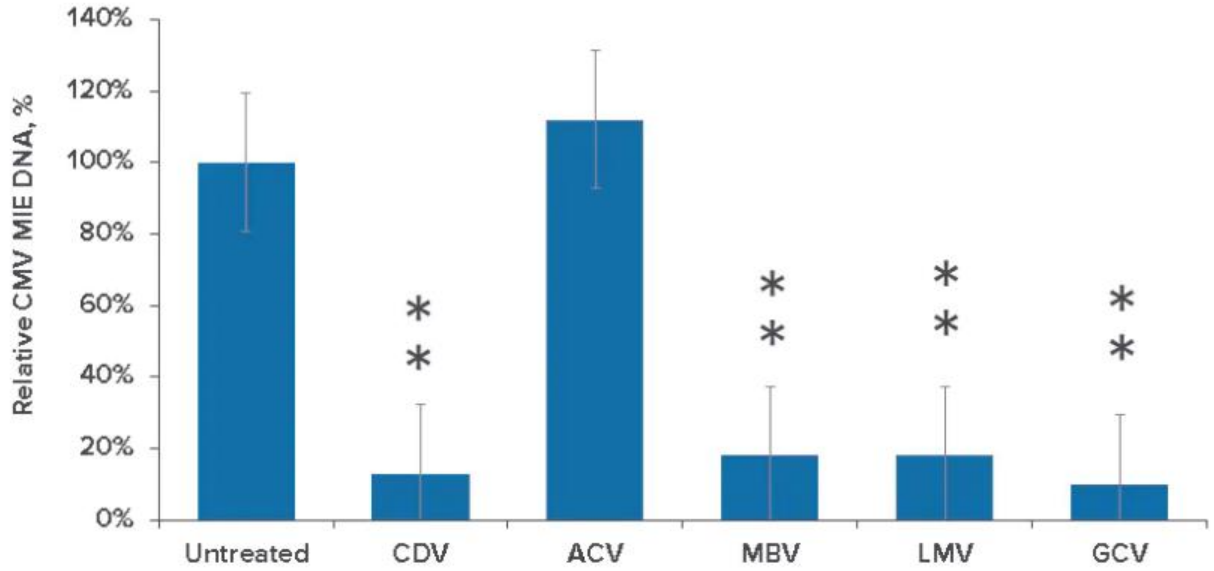

**$P < .001$.
ACV, aciclovir; CDV, cidofovir; GCV, ganciclovir; HCMV, human cytomegalovirus; LMV, letermovir; MBV, maribavir, MIE, major immediate early.
Hamilton ST, et al. Antimicrob Agents Chemother. 2020;65:e01627-20.

Antiviral treatment of HCMV-infected ex vivo placental explant histocultures showed that:

- **LMV, MBV, CDV, and GCV can cause viral inhibition**
- **Inhibitory activity was not seen with ACV**

Esc drücken , um das Vollbild zu beenden.

HIG Therapy for Congenital CMV

Following favorable results obtained in animal experiments, studies have shown beneficial effects after administration of high-titer CMV HIG to pregnant women with fetal infection or disease after primary CMV infection[a]

Key properties of HIG[a,b]:

- **Antiviral activity from inhibition of virus entry and replication by high-titer and high-avidity IgG anti-gB and pentamer complex**
- **Immunomodulating activities, including downregulation of cytokine-mediated cellular immune responses and decrease in CMV-induced inflammatory processes**

gB, glycoprotein B; HIG, hyperimmunoglobulin.

a. Nigro G, et al. Clin Infect Dis. 2013;57:S193-S195; b. Fouts AE, et al. J Virol. 2012;86:7444-7447.

Esc drücken , um das Vollbild zu beenden.

Potential of Neutralizing mAbs in CMV

In highly neutralizing mAbs directed to pUL128-131 of the pentamer complex, gB and gH/gL were shown to:

- Neutralize CMV infection in primary placental cells
- Reduce infection in anchoring villus explants of first-trimester placentas

This indicates that antibodies generated by CMV vaccines or used for passive immunization have the potential to reduce transplacental transmission and congenital disease

gH, glycoprotein H; gL, glycoprotein L; mAb, monoclonal antibody.
Tabata T, et al. Vaccines. 2019;7:135.

Management of CMV in the UK
Expert Perspective

Management of CMV in the UK:

- Screening is not routinely performed in UK; testing is only performed if symptoms or risk identified
- Valaciclovir is used only on a case-by-case basis
- HIG not used in the UK
- Risk reduction measures not routinely discussed with parents, but information is available online
- Infants with congenital CMV are treated for 6 mo, starting before 4 wk of age
- All treated and untreated infants are followed for 6 y

Expert insight of Chrissie Jones, MD; Khalil A, et al. BJOG. 2018;125:e1-e11.

Conclusion

- Congenital CMV is the most common congenital infection worldwide
- To reduce the burden of congenital CMV, preventative hygiene measures and early detection must be performed
- A key challenge in the management of CMV is a lack of awareness among clinicians and the general public

Manifestations of cCMV: Symptomatic CMV

- 10% to 15% are symptomatic at birth[a]

- 20% to 65% have or develop SNHL[b]

- 40% to 60% of symptomatic newborns will have long-term neuro-developmental issues[c]

- < 5% of infants in the US die from symptomatic CMV[b]

SNHL, sensorineural hearing loss.

a. Boppana SB, et al. Clin Infect Dis. 2013;57(suppl 4):S178-S181; b. Jenks CM, et al. Neoreviews. 2021;22:e606-e613; c. Pesch MH, et al. BMJ. 2021;373:n1212.

Medscape EDUCATION

10:05 / 16:49

GMX: E-Mail-Adresse, ... Deutsche Bahn: bahn.... Google Maps Online-Banking VR-Ba... Wind, Wellen- & Wett... Startseite - Raiffe

Imaging Can Help Identify a Fetus With cCMV

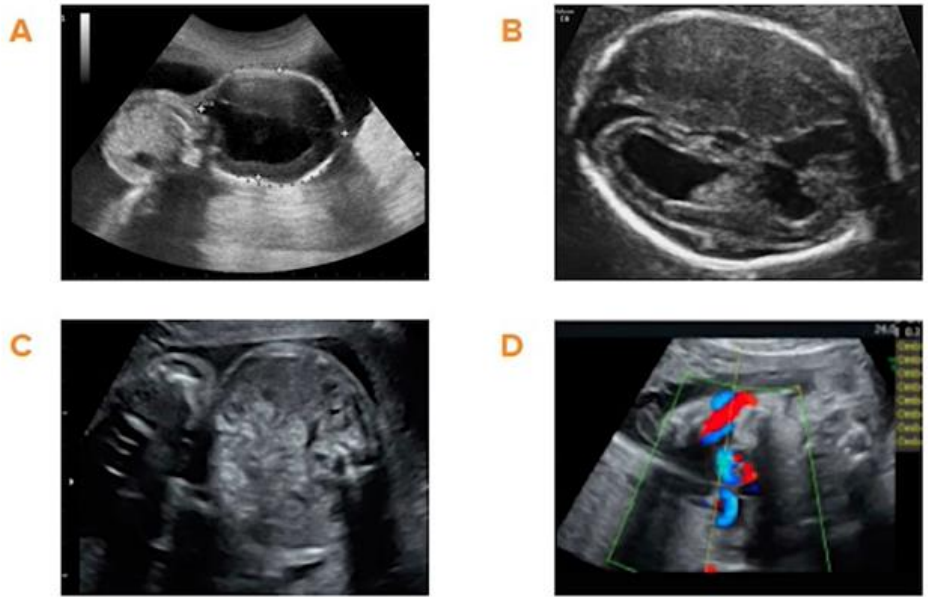

FGR, fetal growth restriction; PE, pleural effusion; U/S, ultrasonography.
a. Diogo MC, et al. Prenat Diagn. 2020;40(1):110-124; b. Rodrigues S, et al. Rev Bras Ginecol Obstet. 2016;38:196-200; c. Cavoretto PI, et al. Diagnostics (Basel). 2020;10:542; d. Imafuku H, et al. Sci Rep. 2020;10:19706.

Fetal U/S anomalies that are suspicious for cCMV:

- **A:** Fetal hydrocephalus[a]
- **B:** Bilateral periventricular hyperechogenicities (U/S in a 20-wk-old fetus)[b]
- **C:** Echogenic bowel (U/S in a 30-wk-old fetus)[c]
- **D:** FGR (umbilical artery Doppler in a 30-wk-old fetus)[c]
- Others: ascites, microcephaly, hepatosplenomegaly, PE, or ventriculomegaly[d]

Medscape EDUCATION

13:03 / 16:49

Zur Suche Text hier eingeben

> Neuroradiology. 2021 May;63(5):761-768. doi: 10.1007/s00234-020-02603-9. Epub 2020 Nov 17.

MRI findings in children with congenital cytomegalovirus infection retrospectively diagnosed with dried umbilical cord

Hiroyuki Kidokoro [1], Anna Shiraki [2], Yuka Torii [2], Masaharu Tanaka [2], Hiroyuki Yamamoto [2], Hirokazu Kurahashi [3], Koichi Maruyama [4], Akihisa Okumura [3], Jun Natsume [2], Yoshinori Ito [2]

Affiliations + expand

PMID: 33205317 DOI: 10.1007/s00234-020-02603-9

Abstract

Purpose: Brain MRI provides important information about suspected congenital CMV infection in neonatally underdiagnosed children. This study aimed to describe MRI findings in children in whom congenital CMV infection was not suspected during the neonatal period and was proven retrospectively.

Methods: We enrolled 31 children referred to the pediatric neurology clinic with neurological symptoms who were proven to have congenital CMV infection based on dried umbilical cord samples. Upon diagnosis, MR and CT images were assessed using the van der Knaap scoring system integrated with additional variables. Two investigators independently assessed all images.

Results: The age at diagnosis was < 12 months in 14, 12-24 months in 11, and > 24 months in 6 patients. The initial symptom triggering clinic referral was delayed development in 22, seizure in 5, deafness in 3, and hemiplegia in 1 patient. Of the 31 children, 30 had a white matter (WM) abnormality predominant in the deep WM of the parietal lobe (n = 25). Anterior temporal lesions were observed in 21 children. Cortical lesions were observed in 7 children, suggestive of polymicrogyria. No child had cerebellar or brainstem abnormalities. Brain CT was performed in 22 of 31 children, and 11 showed punctate cerebral calcification in the periventricular and/or deep WM.

Conclusion: Patients with congenital CMV infection with delayed neurological symptoms show a relatively uniform pattern of parietal-dominant multifocal WM lesions and anterior temporal lesions, with or without polymicrogyria.

Ähnliche Fragen

What are the MRI findings of cytomegalovirus?

How is congenital cytomegalovirus diagnosed?

Diagnosis. Congenital CMV infection is diagnosed by **detection of CMV DNA in the urine, saliva (preferred specimens), or blood, within three weeks after birth**. Infection cannot be diagnosed using tests that detect antibodies to CMV.

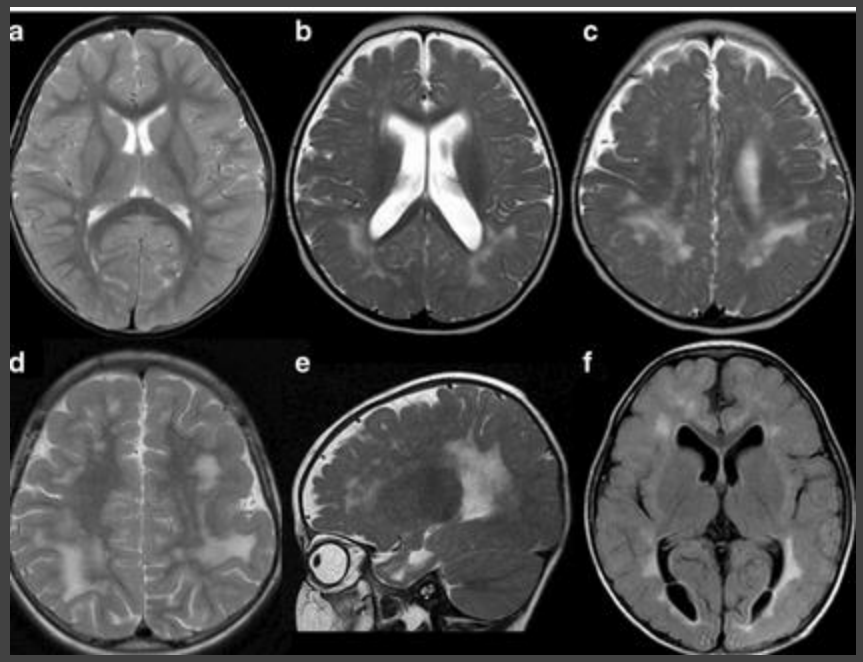

SPECIAL ISSUE ARTICLE

PRENATAL DIAGNOSIS WILEY

The MRI spectrum of congenital cytomegalovirus infection

Mariana C. Diogo[1] | Sarah Glatter[1,2] | Julia Binder[3] | Herbert Kiss[3] | Daniela Prayer[1]

[1]Department of Image Guided Therapy, University Clinic for Neuroradiology and Musculoskeletal Radiology, Medical University of Vienna, Vienna, Austria

[2]Department of Pediatrics and Adolescent Medicine, Medical University of Vienna, Vienna, Austria

[3]Department of Obstetrics and Gynecology, Medical University of Vienna, Vienna, Austria

Correspondence
Mariana C Diogo, Department of Image Guided Therapy, University Clinic for Neuroradiology and Musculoskeletal Radiology, Medical University of Vienna, Währinger Gürtel 18-20, 1090 Vienna, Austria.
Email: mariana.cardoso.diogo@gmail.com

Abstract

Human cytomegalovirus (CMV) is an ubiquitous pathogen, with a high worldwide seroprevalence. When acquired in the prenatal period, congenital CMV (cCMV) is a major cause of neurodevelopmental sequelae and hearing loss. cCMV remains an underdiagnosed condition, with no systematic screening implemented in pregnancy or in the postnatal period. Therefore, imaging takes a prominent role in prenatal diagnosis of cCMV. With the prospect of new viable therapies, accurate and timely diagnosis becomes paramount, as well as identification of fetuses at risk for neurodevelopmental sequelae. Fetal magnetic resonance imaging (MRI) provides a complementary method to ultrasound (US) in fetal brain and body imaging. Anterior temporal lobe lesions are the most specific finding, and MRI is superior to US in their detection. Other findings such as ventriculomegaly, cortical malformations and calcifications, as well as hepatosplenomegaly, liver signal changes and abnormal effusions are unspecific. However, when seen in combination these should raise the suspicion of fetal infection, highlighting the need for a full fetal assessment. Still, some fetuses deemed normal on prenatal imaging are symptomatic at birth or develop delayed cCMV-associated symptoms, leaving room for improvement of diagnostic tools. Advanced MR

and asymptomatic newborns remain at risk of sequelae.[7] Long-term sequelae are expected in 40%-60% of symptomatic survivors, and 10%-20% of asymptomatic children.[7,11-13] This number may be much higher if longer follow up would be routinely available and accounted for lesser symptoms such as delayed cognitive, motor or language development, or behavioral issues, in some cases only detected at the start of school age.[14]

Despite extensive literature available, cCMV remains an underdiagnosed condition particularly in cases not associated with characteristic prenatal/neonatal findings or with late-onset symptoms, delaying initiation of treatment. This is partially related to the lack of universal CMV screening of pregnant women, which is not recommended given the lack of proven effective therapy during gestation.[15]

Until recently there were no viable options to prevent maternal-fetal CMV transmission or improve outcome of infected fetuses, leading prenatal imaging to focus on detecting existing central nervous system (CNS) anomalies associated with dismal developmental outcomes. With the introduction of in utero treatment options, identifying fetuses at risk for neurodevelopmental sequelae becomes more relevant, although one should acknowledge the fact that this treatment options are still of experimental nature and have potential side effects.[16,17] A significant percentage of fetuses deemed normal on prenatal imaging become symptomatic at birth or develop delayed cCMV-associated symptoms, leaving room for improvement. This,

What is already known about this topic?

- Congenital cytomegalovirus (CMV) infection is a leading cause of congenital sensorial-neural hearing loss and developmental delay.
- Congenital CMV remains underdiagnosed, partially due to lack of screening and awareness, but also due to unrecognized prenatal findings suspicious for CMV infection in prenatal imaging.
- Despite unspecific, ultrasound and magnetic resonance imaging (MRI) findings are essential in diagnosis and prognostication.

What does this study add?

- This study provides an overview of fetal brain and body MRI findings.
- It presents illustrative images and tables to facilitate performance and interpretations of fetal MRI in the context of congenital CMV.
- Application of advanced MR sequences in overcoming limitations of structural brain imaging.

TABLE 1 List of possible magnetic resonance imaging (MRI) findings in fetuses with congenital cytomegalovirus (cCMV)

	Finding	MR characteristics	Notes
Brain	WM hyperintensities	T2-hyperintense inhomogeneities of the WM Low SI on DWI Low SI on T1w-/T2w FLAIR Use MRS?	Subjective Difficult to interpret particularly in the third trimester Temporal lobe worst prognosis.
	Ventriculomegaly	Increased lateral ventricle size (>10 mm), measured at the atria Mild: 10-12 mm Moderate: 12-15 mm Severe: >15 mm	May be uni- or bilateral Mild to moderate: low risk; severe: high risk of sequelae[73]
	Cysts/pseudocysts	Well defined lesions with SI similar to CSF on all sequences Most often periventricular	Inconsistent nomenclature temporal polar lesions highly predictive of CMV infection
	Ventriculitis	T1w and T2w hyperintensity of the ventricular rim. On T2WI not visible due to juxtaposition to CSF; T2w-FLAIR useful if T1 is not informative	Rare finding. Most common lateral ventricles. Periventricular hyperechogenicity
	Intraventricular septations/ adhesions	Tissue strands (T2w low SI) crossing the ventricles	Most common occipital horns
	Cortical malformations/ polymicrogyria	Cortical infoldings located in abnormal positions; Thickened cortical ribbon Blurry gray/WM margins on T2WI/FLAIR	MRI superior to US
	Clefts (schizencephaly/ porencephaly)	Schizencephaly: transmantle cleft, lined by T2 hypointense (=cortex) ribbon[81] Porencephaly: cleft with no cortical lining. Margins may show high T2w/FLAIR hyperintensity	Lesions secondary to disruption. Final manifestation depends on time of insult.
	Calcifications	Low T2 and high T1 signal, often subtle Low T2*/EPI SI	Periventricular > deep gray nuclei > white matter
	Cerebellar hypoplasia/dysplasia	Small vermis and/or hemispheres Increased infra/retrocerebellar space (megacisterna magna >8 mm[73]) May have associated focal signal changes (ie hemorrhage, calcifications)	Rare fetal MRI Common postnatal imaging
	Hippocampal dysplasia	Dilated temporal horns Verticalization of the hippocampal± internal temporal lobe atrophy	Often not described in fetal MRI. Common postnatal imaging. (DeVries)

	adhesions	ventricles	
	Cortical malformations/ polymicrogyria	Cortical infoldings located in abnormal positions; Thickened cortical ribbon Blurry gray/WM margins on T2WI/FLAIR	MRI superior to US
	Clefts (schizencephaly/ porencephaly)	Schizencephaly: transmantle cleft, lined by T2 hypointense (=cortex) ribbon[81] Porencephaly: cleft with no cortical lining. Margins may show high T2w/FLAIR hyperintensity	Lesions secondary to disruption. Final manifestation depends on time of insult.
	Calcifications	Low T2 and high T1 signal, often subtle Low T2*/EPI SI	Periventricular > deep gray nuclei > white matter
	Cerebellar hypoplasia/dysplasia	Small vermis and/or hemispheres Increased infra/retrocerebellar space (megacisterna magna >8 mm[73]) May have associated focal signal changes (ie hemorrhage, calcifications)	Rare fetal MRI Common postnatal imaging
	Hippocampal dysplasia	Dilated temporal horns Verticalization of the hippocampal± internal temporal lobe atrophy	Often not described in fetal MRI. Common postnatal imaging. (DeVries)
	Lenticullostriate vasculopathy	US diagnosis Low SI T2WI on basal ganglia Calcification (low EPI/T2* and high T1 SI) of basal ganglia	Late finding on MRI
Body	Hepato/Splenomegaly	Increased size of liver and/or spleen	Special attention should be payed to signal (easily missed on US)
	Liver	Low T1- and T2 SI may depict global liver involvement (fibrosis/insufficiency) May have high T2*/EPI SI	Intrahepatitic calcifications better identified on US
	Effusions (pericardial, pleural, ascitis)	Fluid collections in the pericardial, pleural or abdominal cavities. Identical signal to CSF/AF on all sequences.	Pulmonary hypoplasia may ensue secondary to pleural effusion or ascites[105]
	Skin edema	Increased thickness of skin + subcutaneous tissue High T2 SI, low T1 SI	
	Hyperechogenic bowel	No findings on MRI Increase T1w meconium signal if blood ingestion	US change. MRI normal if no associated anomalies[103]
Other	Placenta	Placentomegaly placental thickness (>40 mm) Inhomogeneity on T1/T2 May have T2*/EPI	

(Continues)

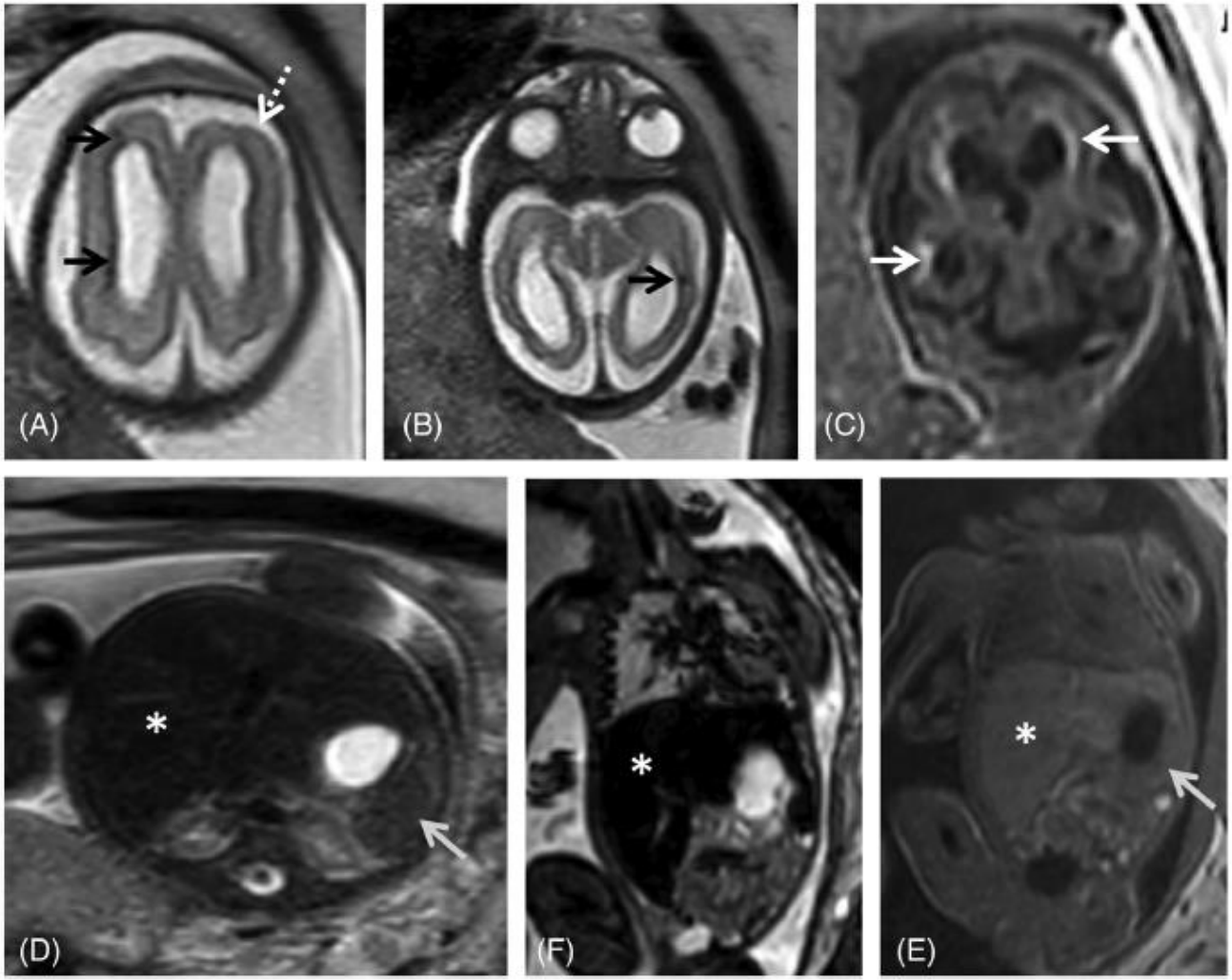

FIGURE 1 Fetal magnetic resonance imaging (MRI) at 29 gestational weeks referred for microcephaly and splenomegaly. There is parenchymal loss, with global thinning of the cerebral mantle and consequent bilateral ventriculomegaly. Small areas of focal signal anomaly can be detected on T2WI (A, B, black arrows), as well as frontal polymicrogyria (A, white dashed arrow). Calcifications can be identified on T1WI (c, white arrows). Enlarged spleen (gray arrow) and liver (asterisk) can be identified on T2W steady state free precession (D), echo planar imaging (E) and T1W images (F), with slight signal intensity anomaly on the latter

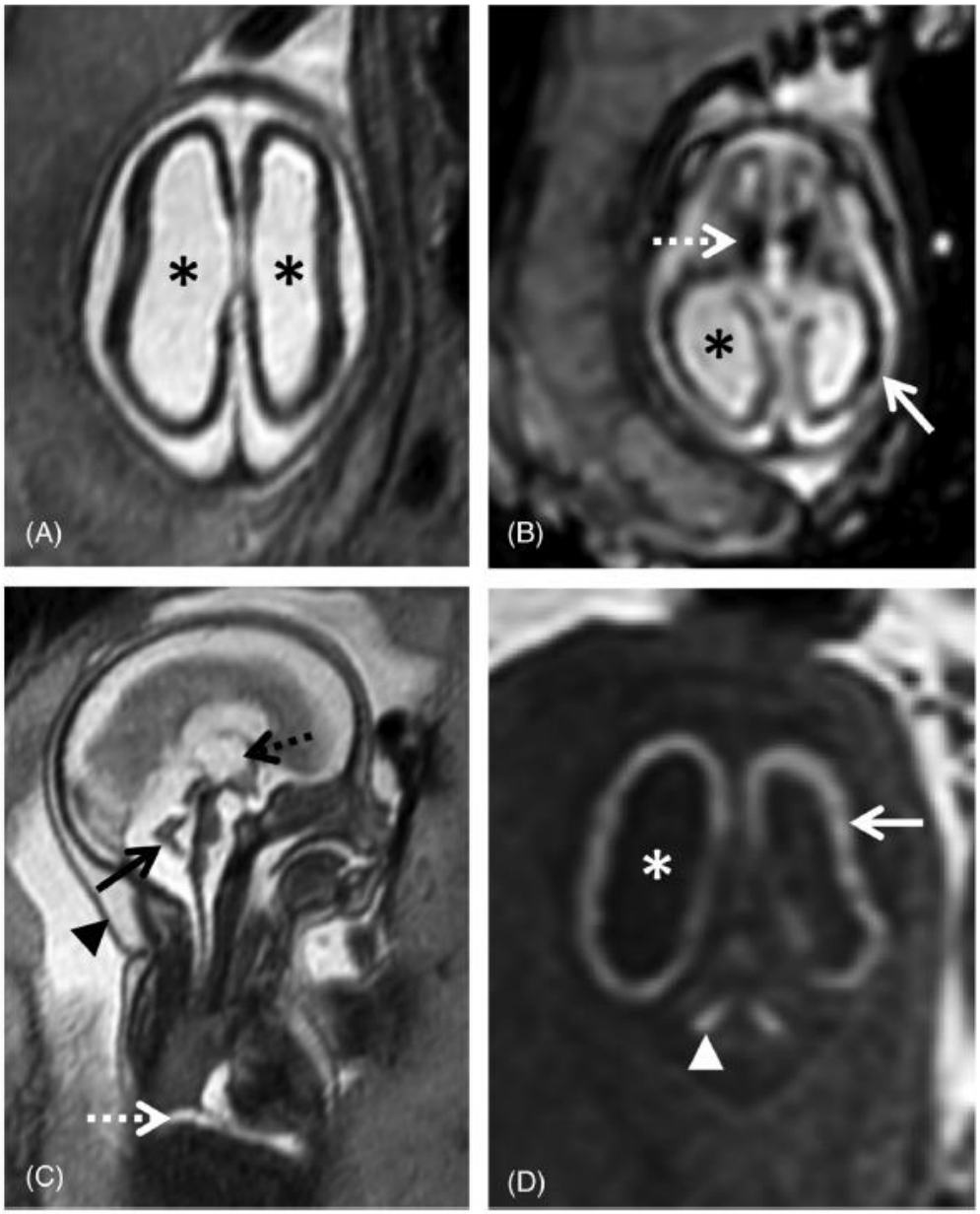

FIGURE 2 24 gestational weeks fetus referred for fetal magnetic resonance imaging (MRI) for suspected lissencephaly and cerebellar hypoplasia. T2w single shot fast spin echo axial (A) and sagittal (C), axial echo planar imaging (EPI) (B) and coronal T1WI (D) show a marked reduction of the cerebral parenchyma thickness, with diffuse low SI on T2WI (A) and severe ventriculomegaly (asterisk), including dilatation of the third ventricle (C, black dashed arrow). There is diffuse high SI on T1WI of the supratentorial parenchyma (D, white arrow) compatible with presence of calcifications, confirmed on EP images (B) and particularly evident in the basal ganglia (B, white dashed arrow). There is cerebellar hypoplasia (C, black arrow) associated with deep gray nuclei calcifications (D, white arrowhead). Furthermore, small pleural effusion can be seen on sagittal T2WI (C, white dashed arrow). Findings were confirmed on postmortem MRI (not shown). Additionally, there is skin edema/thickening of the skin (C, black arrow head)

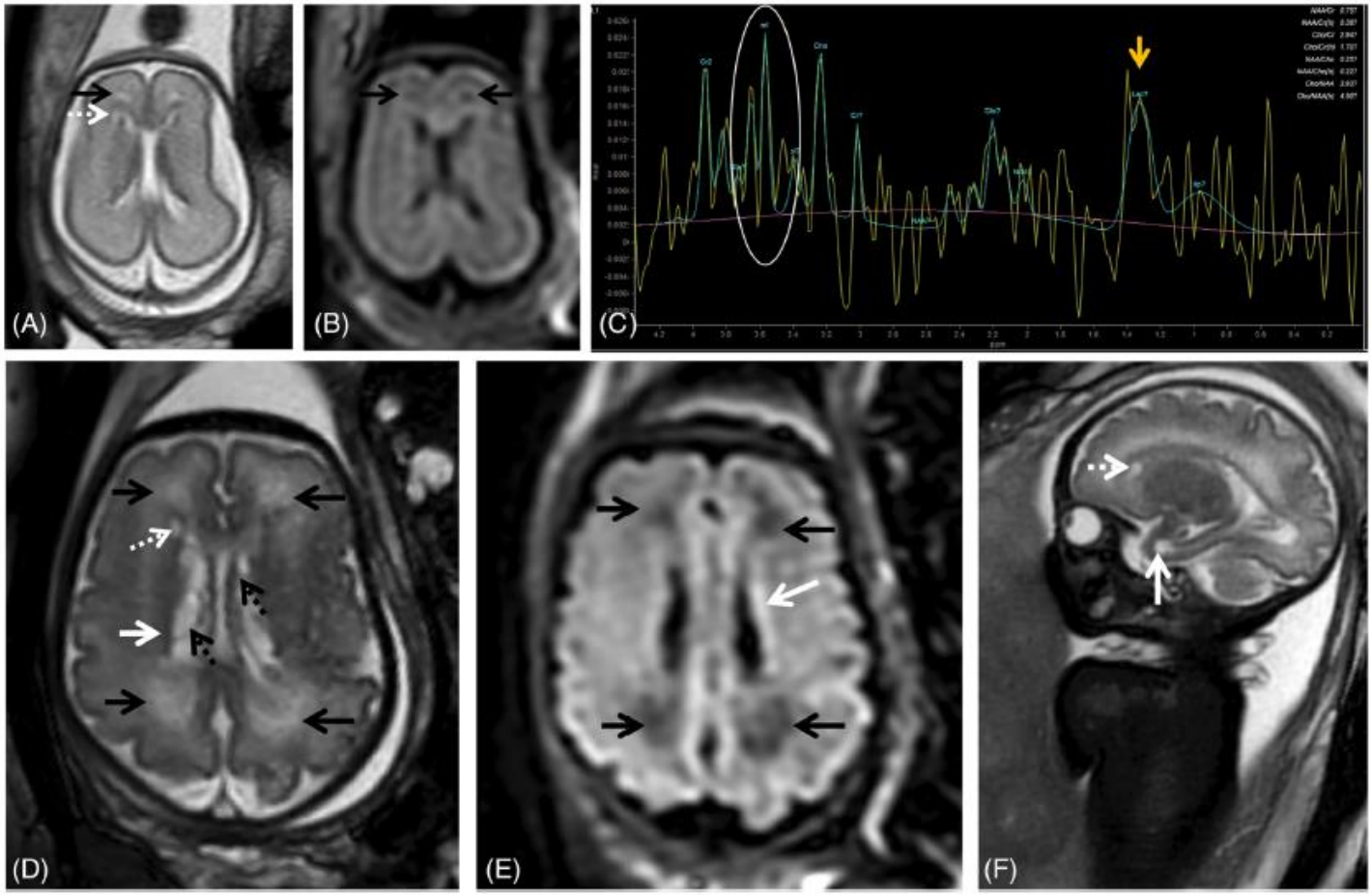

FIGURE 3 Fetal magnetic resonance imaging at 24 gestational weeks (GW) referred for maternal cytomegalovirus seroconversion and normal brain ultrasound. On T2 weighted images (WI) slight periventricular caps can be identified frontally (A, black arrow) as well as a small periventricular cyst. PRESS spectroscopy performed with a short TE (35 ms) depicts a myoinositol peak (myo-inositol, white circle, C) and a lactate peak (Lac, yellow arrow, C), raising the suspicion of more extensive brain involvement. Follow up at 34 gestational weeks shows progression of white matter signal changes in the frontal and parieto-occipital regions bilaterally (black arrows, D) that also have translation on the FLAIR image (black arrows, E). The presence of the small periventricular cyst can be confirmed (D, F, white dashed arrow) and there is the additional finding of a temporal pole cyst (F, white arrow) and irregularity and signal alteration of the ventricular lining (hypointense on T2WI, D, white arrow; and hyperintense on t2W FLAIR images, E, white arrow) with intraventricular septations/pseudocysts (D, black dashed arrow) [Colour figure can be viewed at wileyonlinelibrary.com]

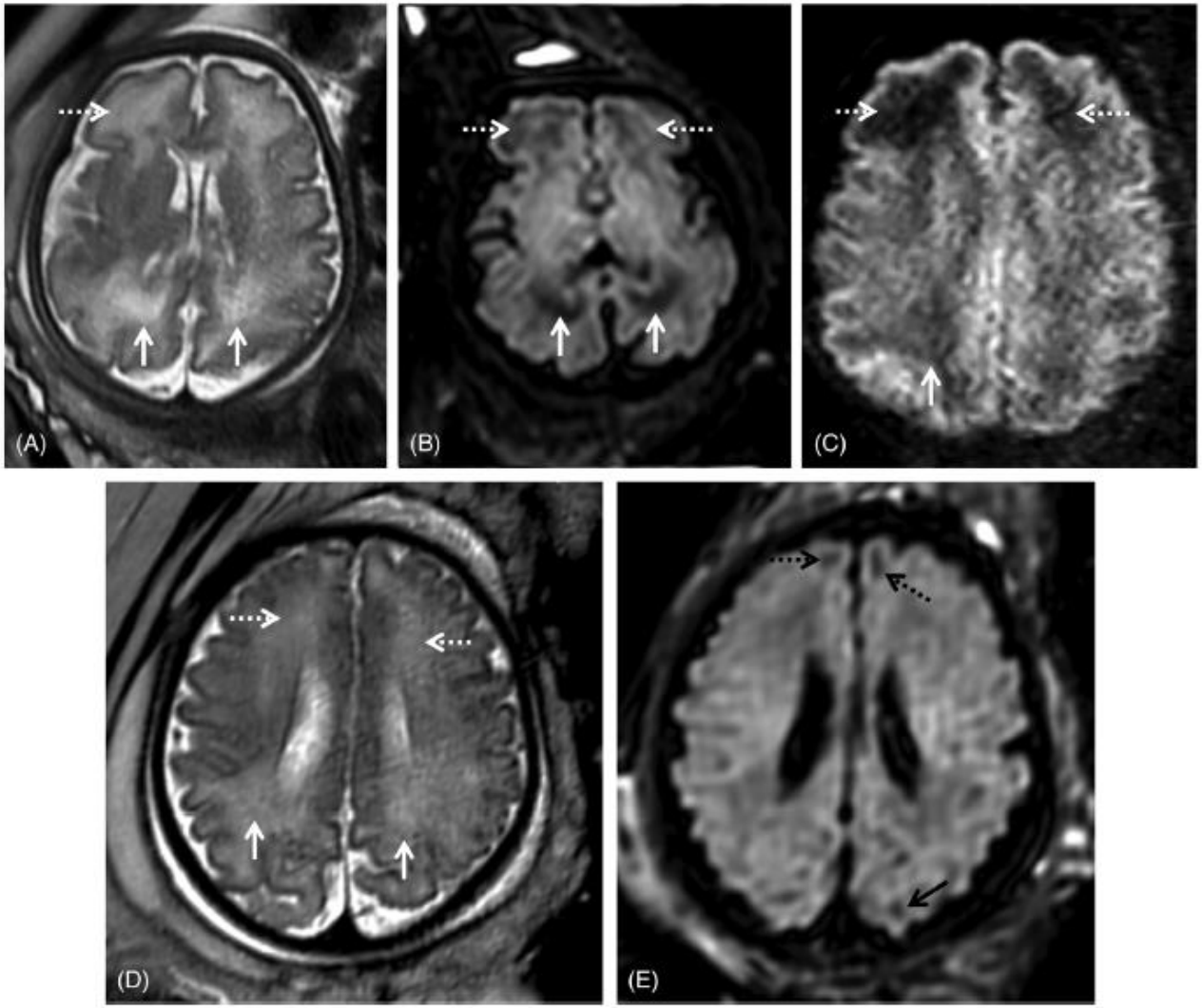

FIGURE 4 Two fetuses referred for fetal magnetic resonance imaging at 34 gestational weeks for congenital cytomegalovirus (cCMV) infection (A-C) and abdominal cyst (D-E). White matter hyperintensities can be identified on T2WI in the frontal (A, D, white dashed arrows) and parietal-occipital parieto-occipital (A, D, white arrows) regions. On T2w echo planar imaging-FLAIR images (B, E) there is corresponding hypointensity in the cCMV patient (B, white/dashed arrows), as well as low SI on the zoom diffusion weighted image (C, white/dashed arrows), but not the control (E) except in the expected gyral crests corresponding to remnants of the subplate (E, black dashed and full arrows)

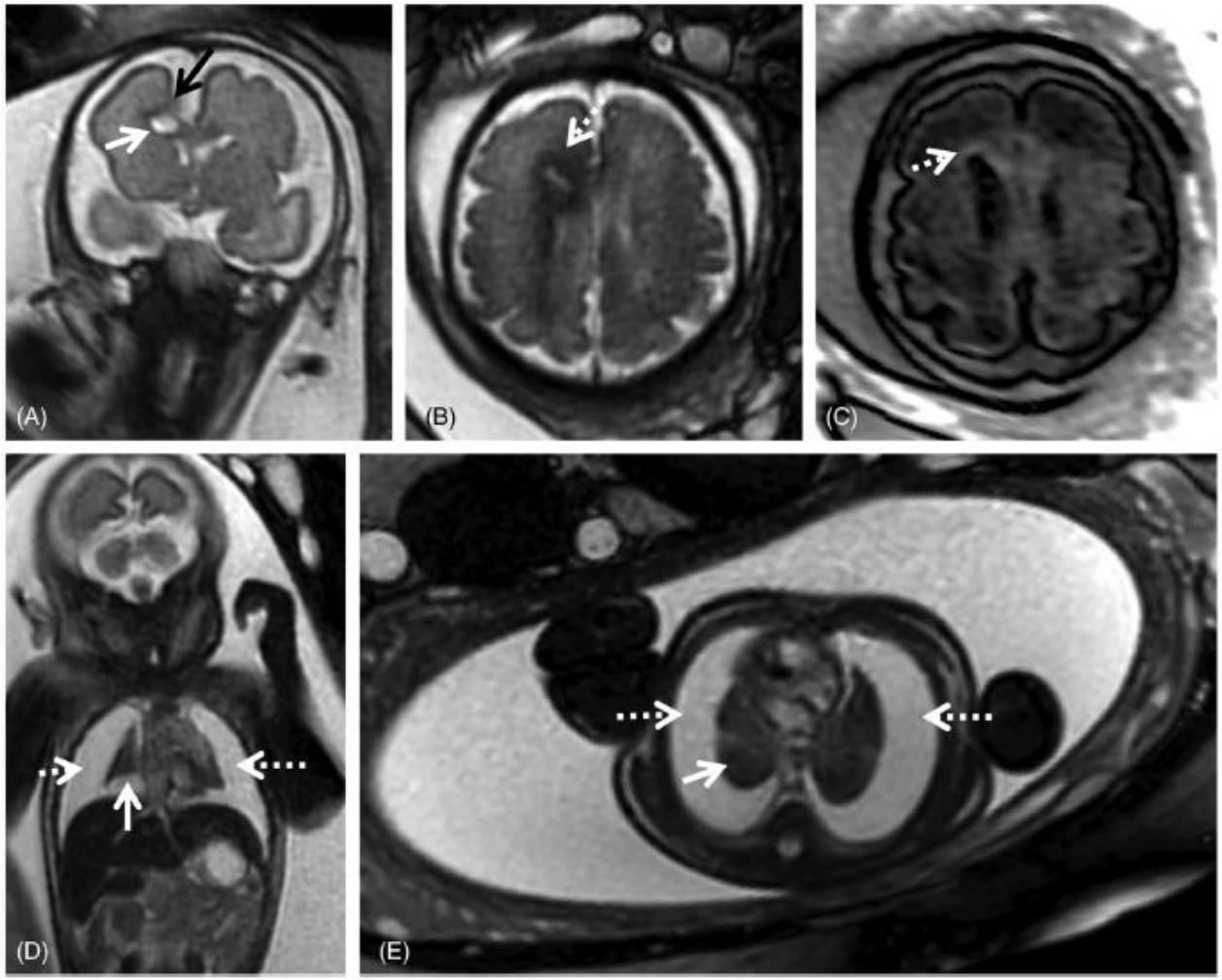

FIGURE 5 Magnetic resonance imaging of fetus referred at 31 gestational weeks for hydrothorax and suspected frontal brain lesion. On T2WI over the fetal brain (A,B) it is possible to identify a destructive lesion of the right frontal lobe, with focal parenchymal loss (A, black arrow), with associated intraparenchymal white matter cystic lesion (A, white arrow) and altered signal of the surrounding parenchyma, with T2 hypointensity (B, white dashed arrow) and high signal on T1-weighted FLAIR imaging (C, white arrow), suggesting gliotic changes. There are extensive bilateral pleural effusions (D, E, dashed white arrows), with severe reduction of the lung volume (D, E, white arrows)

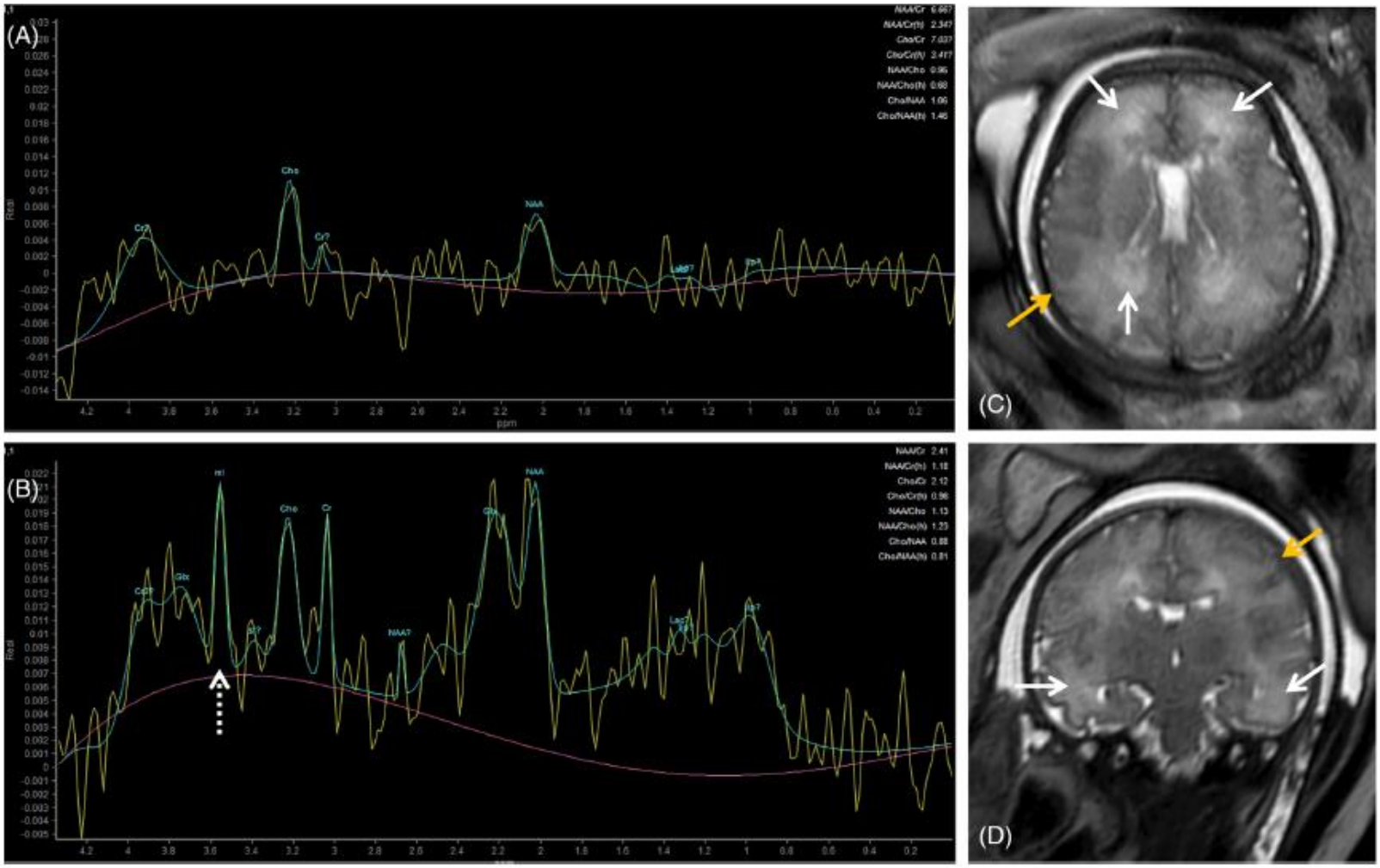

FIGURE 6 Comparison of intermediate (A, TE 144) and short (B, TE 31) TE spectroscopy of fetus referred for magnetic resonance imaging due to confirmed fetal cytomegalovirus infection and fetal growth restriction at 36 gestational weeks. T2 single shot fast spin echo images (C, axial; D, coronal) showed moderate brain swelling with extracerebral CSF spaces effacement (yellow arrows). There is white matter T2-hyperintensity in the frontal, parietal-occipital (C, white arrows) and to a lesser extent in the temporal lobe (D, white arrows). Magnetic resonance spectroscopy at TE 144 shows no significant changes; at TE 31 there is a myo-inositol peak (B, white dashed arrow)
[Colour figure can be viewed at wileyonlinelibrary.com]

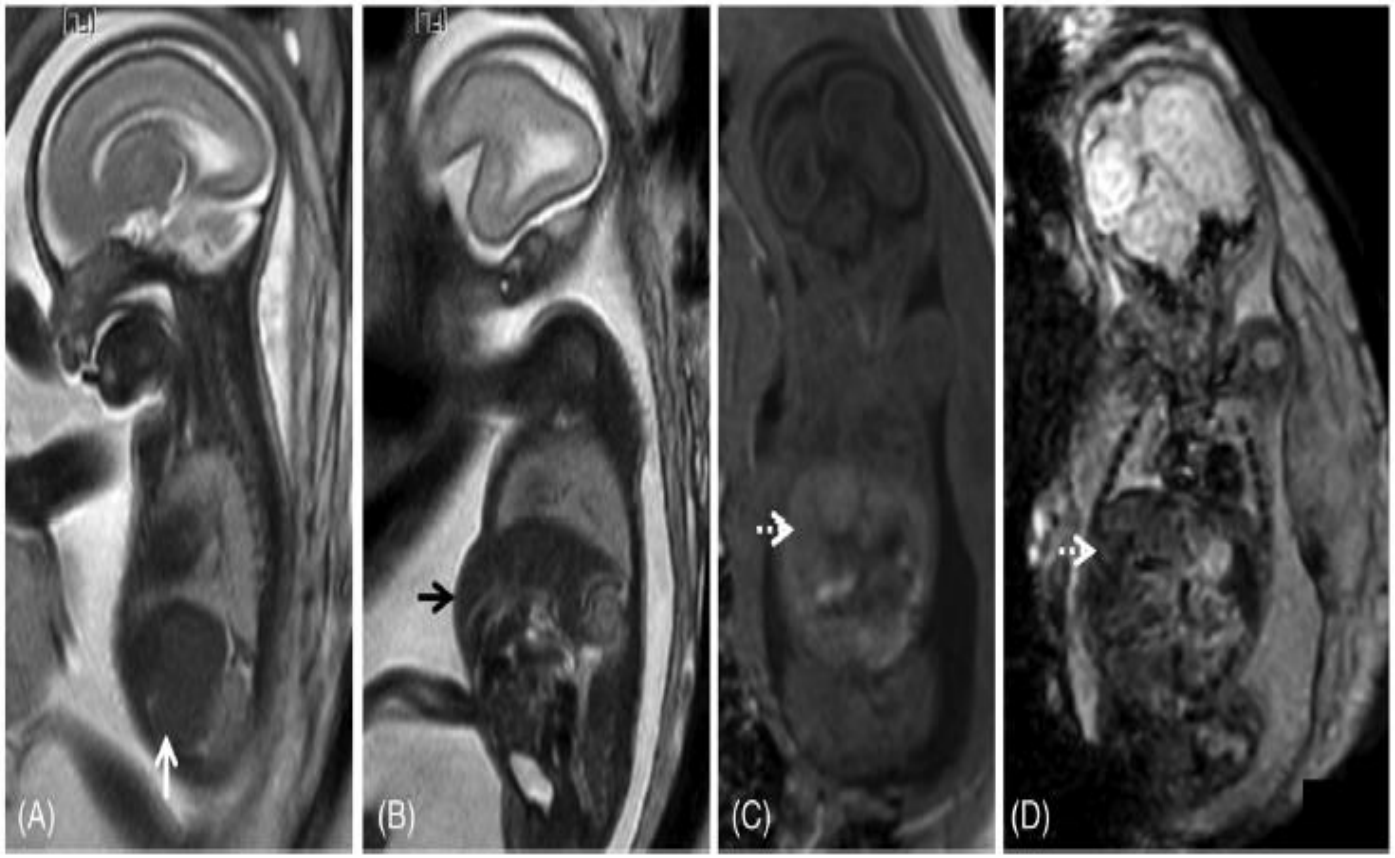

FIGURE 7 Fetal magnetic resonance imaging of a cytomegalovirus (CMV) positive fetus at 24 gestational weeks. T2WI depict splenomegaly (A, white arrow) and hepatomegaly (B, black arrow), protruding in the anterior abdominal wall. There is associated abnormal liver signal: isointense on T1WI (C, dashed white arrow) and on echo planar images (D, dashed white arrow), which cannot be identified on T2WI. These findings are often found in fetal infections and may help guide the diagnosis when brain anomalies are found, in the absence of a definite diagnosis of CMV infection

TABLE 2 Magnetic resonance imaging sequences and possible application in the context of congenital cytomegalovirus

Sequence	Application	
	Brain	Body/Placenta
T2w ssFSE	- Anatomical assessment - Three orthogonal planes	- Anatomical assessment - At least one plane
T2 SSFP	- Intraventricular lesion/septations	- Anatomical assessment - Fetal heart/vessels - Careful interpretation; if pericardial effusion suspected, confirm on T2 ssFSE
T1w	- Detection of hemorrhage and calcifications - Bright periventricular rim in ventriculitis	- Detection of hemorrhage and calcifications - Bowel assessment (meconium) - Liver signal assessment
EPI/T2*	- Detection of hemorrhage and calcifications	- Detection of hemorrhage and calcifications - Liver signal assessment
DWI/ADC	- Exclusion secondary lesions - WM assessment	- Functioning kidney tissue detection
T2w–FLAIR	- Lamination - WM assessment - Intraventricular/periventricular lesions	- Fluid collection characterization (water/protein content)
T1w–FLAIR	- Myelination - Calcifications - Gliosis (?)	NA
DTI	- Tractography: reconstruction of WM fiber tracts. Assessment of presence or degree of disruption of major WM tracts in cases of destructive lesions. - FA: assessment WM integrity	NA
MR spectroscopy (MRS)	- Metabolic profile brain tissue - TE 35 ms: myo-inositol, NAA, Choline - TE 140 ms: AA, choline, Creatine, lactate	NA
CTG/Doppler US-gated balanced SSFP	NA	- Evaluation of the fetal heart
Resting state functional MRI (fMRI) blood oxygenation level-dependent contrast (BOLD)	- Assess functional connectivity (research)	- Placental imaging/placental reserve